OPHTHALMOLOGICAL SOCIETY LIBRARY

Mikrochemische Untersuchungen über den Ursprung des Pigments in den melanotischen Tumoren des Auges.

Von

Dr. A. Vossius,

Privatdocent und Assistenzarzt der Kgl. Universitäts-Augenklinik in Königsberg i. Pr.

Tafel I, Fig. 1—8.

12

Die Bemerkungen, welche Birnbacher (1) im Anschluss an die Publication zweier melanotischer Tumoren des Auges über den hämatogenen Ursprung des Pigments in denselben gemacht hat, veranlassen mich, die Resultate der Untersuchungen, die ich über diese Frage seit drei Jahren an sämmtlichen in der hiesigen Augenklinik des Herrn Professor Jacobson meist in frühen Stadien zur Beobachtung und Operation gelangten pigmentirten Geschwülsten des Auges angestellt habe, zu veröffentlichen. Den Anstoss zu meinen Studien gab ein Melanom der Conj. Bulbi, welches mir Herr Professor Leber während meines Aufenthaltes in Göttingen zur mikroskopischen Untersuchung freundlichst zur Verfügung gestellt hatte.

Der in Müller'scher Lösung befindliche Tumor — vier Wochen zuvor excidirt — war kaum linsengross und hatte

1846590

Blutextravasaten für den einzig richtigen und fand ihn in seinem vorhin erwähnten Fall bestätigt. Nach Langhans ist für die hämatogene Abstammung dieses Pigments besonders Gussenbauer (3) eingetreten. Er schliesst aber eine Entstehung aus Blutextravasaten aus und nimmt an, dass der Blutfarbstoff aus den zunächst thrombosirten Gefässen in die Geschwulstzellen übergehe, dieselben imbibire und sich dann in körniges Pigment umwandle. Auch Rindfleisch (4) vertritt die Ableitung des melanotischen Pigments aus Blutfarbstoff, während Virchow (5) dasselbe für autochthon hält und der Entstehung desselben durch metabolische Thätigkeit der Zellen das Wort redet. Perls (6) erklärt es für „mindestens zweifelhaft", ob das dem Chorioidealpigment sehr ähnliche Pigment der melanotischen Geschwülste einen hämatogenen Ursprung hat. In Band I S. 228 seines Lehrbuchs der allgemeinen Pathologie heisst es „gerade hier hat man oft Gelegenheit schwache Pigmentirungen und, wie man anzunehmen berechtigt ist, erste Anfänge derselben zu sehen, ohne dass Uebergangsbilder oder chemische Reaktionen für Umwandlung aus Blutfarbstoff sprechen." In seiner Publikation über den Nachweis von Eisenoxyd in gewissen Pigmenten (7) schrieb er, dass ihm die Pigmentreaction an melanotischen Geschwülsten bisher nie gelungen sei, doch habe er noch keinen Fall prüfen können, bei dem das Pigment nicht auch hätte primär oder wenigstens nicht aus Hämatin entstehen können. — Dressler soll nach Perls Angabe den Farbstoff der melanotischen Geschwülste eisenhaltig gefunden haben. — Birch Hirschfeld (8) hält es für „wahrscheinlich", dass eine besondere Zellthätigkeit bei der Neubildung pathologischen Pigmentgewebes in den sogenannten melanotischen Geschwülsten in Betracht komme. Hirschberg (9) constatirte in einem Malanosarcoma polyposum praecorneale mit Hilfe der Perls'schen Reaction Eisengehalt des Pigments, hiermit also auch eine directe

Entstehung desselben aus dem Hämatin der rothen Blutkörperchen. Manz (10) untersuchte bald nach dem Erscheinen der Langhans'schen Publikation eine melanotische Geschwulst der Hornhaut und fand in derselben an verschiedenen Stellen einen grösseren Gehalt an blutkörperchenhaltigen Zellen. Bei Einwirkung von 30% Kalilange und 10% Essigsäure blassten die Pigmentkörner etwas ab, verschwanden aber nicht vollständig. Der Standpunkt, den Manz hinsichtlich der Natur des Pigments in diesem Falle einnimmt, ist gekennzeichnet durch folgende Stelle seiner Abhandlung, die ich wörtlich wiedergebe: „Wir hätten es hier also fast ausschliesslich mit einem sogenannten hämorrhagischen Infarcte zu thun, wie Virchow das aus Extravasaten hervorgehende Pigment nennt, indem er dasselbe dem autochthonen gegenüberstellt, welches, wie das normale Augenpigment, eher einer metabolischen Thätigkeit der Zellen seine Entstehung verdanke. Wenn auch das Endurtheil darüber zur Zeit vielleicht noch ausgesetzt werden muss, so weist doch schon das so häufig gleichzeitige Vorkommen beider Arten in ein und derselben Geschwulst — ein Umstand, den Virchow selbst hervorhebt — sowie die so leisen Farbenübergänge auf eine innere Verwandtschaft, speziell eine gleiche Abstammung beider deutlich hin; ob dann der eine der beiden Farbstoffe, wie er sich z. B. in unserm Fall fast ausschliesslich vorfand, einfach nur als eine niedere, das körnige schwarze Pigment aber als die letzte Stufe in der ganzen Pigmentmetamorphose anzusehen ist, oder ob jene das Produkt einer anderen chemischen Richtung jenes Umwandlungsprozesses darstellt, ist gegenwärtig wohl noch nicht mit Sicherheit zu entscheiden." Nach dem Befunde dieses Falles äusserte sich also Manz noch zweifelhaft hinsichtlich der Allgemeingiltigkeit der Langhans'schen Hypothese; nachdem er aber in einem ganz frisch zur Untersuchung gelangten ähnlichen Fall keine blutkörperchenhaltigen

Zellen gefunden, heisst es: „Nach dieser Erfahrung ist mir natürlich die Langhans'sche Theorie der intracellulären Pigmentbildung für Geschwülste noch mehr zweifelhaft geworden." — Baumgarten (11) fand in einem Fall von epibulbärem Melanom weder ältere Hämorrhagien noch blutkörperchenhaltige Zellen, stimmte daher nicht der Rindfleisch'schen Theorie bei, sondern supponirte eine Durchtränkung des Gewebes mit einer anfangs farblosen Modifikation des aufgelösten Blutpigments, aus der die Zellen durch eine spezielle und gewissermassen eklektische Thätigkeit den Farbstoff bereiteten. — Bei Gelegenheit des Melanosarcoms der Conjunctiva äusserte sich Alt (12) in seiner Histologie folgendermassen: „Alle Beschreibungen derselben stimmen darin überein, dass diese Geschwülste auffallend gefässreich sind. Fast immer konnte in den beschriebenen Fällen ein vorhergegangenes Trauma nachgewiesen werden, und ist es daher nicht unmöglich, dass die gesetzte Hämorrhagie zu der Pigmentbildung beigetragen hat." — Wiegand (13) vertrat für seinen Fall von epibulbärem melanotischen Sarcom die Ansicht, dass das Pigment von der Chorioidea resp. nach Massgabe von Cohnheims Anschauungen über die Genese von Tumoren von versprengten embryonalen pigmentirten Keimen in den Geweben der Corneoskleralgrenze herstamme.

Fuchs (14) hat in seiner umfangreichen Monographie über das Sarcom des Uvealtractus die Virchow'sche Theorie der autochthonen Entstehung des Pigments durch metabolische Thätigkeit der Zellen für die pigmentirten Uvealsarcome als die allein geltende Hypothese hingestellt. Ohne selbst durch chemische Reaktionen diese Frage zu entscheiden, stützte er sich zur Vertheidigung seiner Ansicht auf folgende Gründe. Zunächst betonte er die grosse Aehnlichkeit, welche die Pigmentkörnchen in den Melanosen mit denen der Chorioidealstromazellen haben, für welche jene Theorie allgemeine Anerkennung gefunden habe. Als

weitere Beweise führte er an, dass Blutextravasate in Melanosarcomen durchaus nicht regelmässig anzutreffen sind, dass Sarcome, welche ihre Pigmentirung einzig und allein der zufälligen Anwesenheit eines Extravasates verdanken, nicht zu den eigentlichen Melanosen gerechnet werden dürfen, und dass diese Melanosen nur dort beobachtet werden, wo bereits unter physiologischen Verhältnissen Pigment existirt. Abgesehen davon, dass sich die pigmentirten Stromazellen theilen und auf die Tochterzellen die Fähigkeit vererben auf metabolischem Wege Pigment zu bilden, sollen sie nach Fuchs auf die benachbarten ungefärbten Zellen noch eine Art Infection ausüben dahin wirkend, dass die letzteren selbstständig Pigment zu erzeugen vermögen, und zwar sollen die von diesen ungefärbten Zellen aufgenommenen Pigmentkörnchen inficirend wirken. Diese letzteren sind entweder durch den Untergang von Pigmentzellen frei geworden, oder einfach aus den Zellen ausgetreten, oder es soll auch, wie les ihm vorzukommen schien, eine neben einer pigmentirten iegende ungefärbte Zelle aus ihrer Nachbarin Pigmentkörnchen aufnehmen können, ohne dass diese in Zerfall begriffen ist. So allein glaubt er sich die Production der enormen Pigmentmassen in diesen Geschwülsten erklären zu können*).

Gegen die von Fuchs zum Beweise seiner Ansicht herangezogenen Argumente lassen sich mehrfache Einwände machen. Zunächst zeigen diese Geschwülste, wie allgemein anerkannt und von Fuchs selbst an einer anderen Stelle hervorgehoben ist, einen ausserordentlichen Reichthum an kleineren und grösseren Gefässen, die gewöhnlich ein sehr weites Lumen und eine äusserst dünne Wandung haben, welche häufig nur von einer einzigen Lage von Spindel-

*) Erst nach Absendung dieser Arbeit zum Druck, kam mir No. 16 des Centralblattes f. d. med. Wissensch. 1885 zu Gesicht, worin Aeby mittheilte, dass nach seinen Beobachtungen das Pigment ins Epithel aus der Cutis einwandere und dass als Träger desselben Wanderzellen dienen.

zellen gebildet wird und sehr schwer von dem Mantel der umgebenden Geschwulstzellen zu unterscheiden ist. Wir wissen ferner, dass diese Neubildungen eine grosse Neigung haben zu Blutextravasaten, die Virchow geradezu als „hämorrhagische Diathese" bezeichnet hat. Und diese Extravasation von Blut ins Geschwulstgewebe wird wesentlich durch die Dünnheit der Gefässwandungen begünstigt. Schliesslich ist es durchaus nicht nöthig, dass immer Berstungen der Gefässwände mit grösseren Extravasaten in die Tumoren erfolgen, damit sich aus ihnen nach der Langhans'schen Theorie Pigment bilde; es genügt überhaupt der Austritt von rothen Blutkörperchen in das Gewebe, und nach den Untersuchungen von Stricker und Cohnheim kann durch die unverletzten Gefässe in die Umgebung bei diesen Neoplasmen eine Diapedesis von rothen Blutkörperchen stattfinden, zumal wenn die Gefässe ein weites Lumen und dünne Wandungen haben, Momente, welche zunächst die Geschwindigkeit des Blutstromes sehr herabsetzen und dadurch den Austritt von rothen Blutkörperchen in das Geschwulstgewebe wesentlich erleichtern. Dass hochgradige Stockungen der Circulation in diesen Neubildungen stattfinden, wird bewiesen durch den mikroskopischen Befund: fast immer sieht man mehr oder minder viele mit rothen Blutkörperchen dicht erfüllte kleinere und grössere Gefässe oder bereits in der Organisation begriffene thrombosirte Stämmchen.

Wichtig ist ferner, dass, wie auch Fuchs besonders erwähnt, die Pigmentzellen sich meist in der Umgebung von Gefässen finden, wo wir gerade die rothen Blutkörperchen bei der Diapedesis zunächst antreffen, und denen entlang das aus Blutfarbstoff stammende körnige Pigment in den Adventitialzellen eingebettet zu sein pflegt (Perls). Das zunächst röthlich-braune Pigment verändert ferner sehr häufig allmählig seine Farbe, wird immer dunkler, dann schwarz (wie Perls sagt „melanotisch",

Birch-Hirschfeld Melanin) und widerstandsfähiger gegen Reagentien, kann selbst beim Kochen in Kalilauge unverändert bleiben und unterscheidet sich nur durch seine Eisenreaction gegenüber allen anderen in Frage kommenden Pigmenten.

Das Aussehen allein, ebenso die Resistenz gegen Kalilauge genügt demnach noch nicht selbst bei der täuschendsten Aehnlichkeit zwischen Uvealpigment und den pigmentirten Körnchen der melanotischen Geschwulstzellen zur Identificirung beider, sondern lediglich der mikrochemische Nachweis, dass die letzteren kein Eisen enthalten. Wo trotz der Aehnlichkeit die Eisenreaction positiv ausfällt, wird der hämatogene Ursprung des Pigments wohl von Niemand mehr bestritten werden können, und selbst der negative Erfolg der Reaction wird, wie ich weiterhin zeigen werde, durchaus noch nicht dafür beweisend sein, dass kein hämatogenes Pigment vorliegt. Gewisse chemische Processe, die wir noch nicht genau kennen, vermögen das Gelingen der Reaction zu verhindern. Fuchs hat den Nachweis, dass das Pigment in den Sarkomen nicht eisenhaltig sei, nicht geliefert und dadurch entbehrt seine Lehre von der alleinigen Entstehung des Pigments in derselben durch metabolische Thätigkeit der Zellen und der Infectiosität der Pigmentkörnchen der sichersten Stütze. Auf welche Weise nun aber die Körnchen des Uvealpigments auf die unpigmentirten Zellen infectiös wirken sollen, kann ich mir nach unseren heutigen Anschauungen über Infection nicht recht vorstellen. Ich glaube, dass Fuchs selbst diese Ansicht heute auch nicht mehr vertreten wird.

Es ist wohl unbedingt richtig, dass ein Theil des Pigments in den gefärbten Zellen von den physiologischen Pigmentzellen abstammt, da diese sich ebenso wie die unpigmentirten Zellen des Chorioidealstroma's resp. der Gefässadventitia durch Theilung an dem Aufbau der

Sarkome betheiligen und dann nach den allgemein geltenden Anschauungen bei der Theilung auf die Tochterzellen nicht nur die Form, sondern auch die physiologischen Eigenschaften und Functionen, mithin auch die Pigmentation vererben. Nach Massgabe meiner mikrochemischen Befunde aber ist ein grosser Theil des körnigen Pigments in den gefärbten Sarcomen hämatogenen Ursprung. Mit Rücksicht auf die grosse Aehnlichkeit einzelner von Fuchs gegebenen Abbildungen von Pigmentzellen (cfr. seine Figg. 22, 25, 26, 27) mit den Exemplaren, welche in meinen Fällen sich als hämatogene erwiesen, möchte ich die Farbstoffkörnchen derselben ebenfalls für Abkömmlinge der rothen Blutkörperchen erklären, zumal sie in ihrem Aussehen und in ihrer Grösse wesentlich von den physiologischen Pigmentkörnchen der Uvealzellen differiren.

Ich käme nunmehr zu meinen eigenen Untersuchungsresultaten. Ich benutzte für den vorliegenden Zweck bei der feineren mikroskopischen Untersuchung meiner Tumoren hauptsächlich zwei Reactionen: die ältere von Perls eingeführte Methode mittelst Einlegen der Schnitte in eine concentrirte Ferrocyankaliumlösung und Nachbehandlung mit Salz- resp. Salpetersäure, bei der eine Blaufärbung des eisenhaltigen Pigments resp. der Zellen eintritt, und die neuerdings von Quincke (15) für die Untersuchung der Lungensiderosis empfohlene Reaction mit Schwefelammonium, welche eine dunkelgrüne oder schwarze Verfärbung der fraglichen Pigmente bewirkt.

Was die Perls'sche Reaction anlangt, so gelingt dieselbe am besten an frischen oder in Alkohol erhärteten Präparaten. Ich kam auch bei meinen in Müller'scher Flüssigkeit gehärteten und mit Alkohol nachbehandelten Augen zu einem positiven Resultat, jedoch nur dann, wenn die Müller'sche Lösung nicht zu lange d. h. nicht über vier Wochen eingewirkt hatte und sehr sorgfältig mit

Wasser extrahirt war. Sie misslang vollständig bei Präparaten, welche in der Flüssigkeit 3, 6 bis 12 Monate und darüber gelegen hatten, während hier die Quincke'sche Reaction noch positiv war. Es schien mir demnach schon an sich wahrscheinlich, dass unter dem Einfluss des chromsauren Kali eine Chromeisenverbindung entstände, welche das Gelingen der Perls'schen Reaction verhinderte. Um diese Frage weiter zu entscheiden, setzte ich mich mit Herrn Professor Lossen in Verbindung, der mich in dankenswerther Art mit seinem freundlichen Rath unterstützte, und mir folgende Notiz über die in meinem Beisein von ihm angestellten chemischen Proben gab: „Eine saure Eisenoxydlösung, die hinreichend Chromsäure enthält, giebt mit Kaliumeisencyanür anfangs gar keine Fällung und keine Blaufärbung. Sie wird dunkler, die Chromsäure oxydirt das Kaliumeisencyanür zu Kaliumeisencyanid. Setzt man mehr und mehr Kaliumeisencyanür hinzu, so fällt manchmal Berlinerblau, zuweilen aber zeigt die Lösung auch nur eine mehr in's Grüne gehende Färbung. Die verschiedenen Erscheinungen scheinen von der relativen Menge der Chromsäure abzuhängen." Hiernach ist es klar, dass der Einfluss der Müller'schen Lösung auf das Zustandekommen der Perls'schen Reaction um so geringer ist, je kürzere Zeit das betreffende Präparat in derselben verweilt hat. Je länger die Einwirkung ist, um so schwerer lässt sich der Ueberschuss des chromsauren Kali extrahiren, um so störender wirkt derselbe.

Auch die Quincke'sche Reaction kann durch ein längeres Verweilen des Bulbus in der Müller'schen Flüssigkeit etwas beeinträchtigt, aber nie vollständig vereitelt werden. Das Schwefelammonium bedarf nur einer längeren, über zwei bis vier Tage dauernden Einwirkung auf die Schnitte, bis der charakteristische Farbenwechsel eintritt. Die Reaction wird also nur verzögert, sie lässt aber, wo hämatogenes Pigment vorliegt, nie vollständig

OPHTHALMOLOGICAL SOCIETY LIBRARY

im Stich. In einigen Tumoren färbte sich innerhalb eines grösseren Pigmentzellenhaufens der grössere Theil der Zellen und nur einzelne Individuen nahmen entweder nur einen leicht grünlichen Farbenton an oder veränderten ihre Farbe gar nicht, obwohl sie äusserlich jenen mit positiver Reaction an Grösse, Form und Farbe vollständig glichen. Wir werden uns vorstellen müssen, dass in diesen Zellen mit unsicherem und negativem Erfolg der Reaction das Eisen des Farbstoffs noch an einen Körper gebunden ist, welcher die Einwirkung des Schwefelammonium verhinderte, ebenso wie auf die rothen Blutkörperchen selbst innerhalb der Gefässe die Reaction wirkungslos bleibt. Das physiologische Pigment der Uvealzellen, der pigmentirten basalen Epithelien der Conjunctiva in der Corneascleralgrenze, der Pigmentzellen in der Sclera veränderte sich unter dem Einfluss des Schwefelammonium nicht, dahingegen sah ich fast regelmässig an dem Pigmentbelag der Processus ciliares, des Corpus ciliare und der Irishinterfläche, häufig an dem Pigmentepithel der Retina eine grünliche Farbenbeimischung entstehen und die unmittelbar anstossende Gewebszone eine leichte Grünfärbung annahmen, während das übrige Gewebe seine physiologische Farbe beibehielt. Ich will hier auf diese Erscheinung nicht näher eingehen und nur darauf hinweisen, dass an sich der Farbenwechsel nicht wunderbar ist, da doch der Entwicklungsgeschichte nach dieser Pigmentbelag des Corp. ciliare und der Irishinterfläche eine Fortsetzung der Retinaanlage ist, und wie Schwalbe im Handbuch von Gräfe-Sämisch erwähnt hat, die krystallinischen Körnchen des Pigmentepithels der Netzhaut nach Lehmann's Untersuchungen eisenhaltig sein sollen.

In dritter Reihe benutzte ich schliesslich noch in einzelnen Fällen auf den Rath von Herrn Professor Merkel die Färbung mit Eosin, welches bekanntlich den Geweben und ihren Kernen eine rosa, den rothen Blut-

körperchen eine prachtvoll rubinrothe Farbe verleiht; ich erhielt diese letztere auch bei den eisenhaltigen pigmentirten Gebilden und dadurch war mir noch ein weiterer Beweis geliefert für ihre hämatogene Abstammung.

Hiernach war also bereits eo ipso erwiesen, dass ein grosser Theil des Pigments, welches die Farbe der melanotischen Sarcome des Auges bedingt, seine Abstammung dem Farbstoff der rothen Blutkörperchen verdanke. Ausserdem fand ich schliesslich noch mehrmals Langhans'sche blutkörperchenhaltige Zellen, welche auch Herr Geheimrath Neumann, der die Güte hatte, mehrere meiner Präparate durchzusehen, als solche anerkannte. Sie hatten eine äusserst verschiedene Form, waren theils rundlich, theils spindelförmig, theils elliptisch; auch in ihrer Grösse schwankten sie beträchtlich, von der weisser Blutkörperchen bis zur Grösse der Plattenepithelien der Mundschleimhaut. Zwischen runden und spindelförmigen Zellen sah ich häufig Uebergänge. Auch die blutkörperchenhaltigen Zellen gaben die Quincke'sche resp. Perls'sche Reaction und die rubinrothe Färbung ihres Inhalts bei der Einwirkung von Eosin.

Nicht unerwähnt will ich lassen, dass ich zweimal in Geschwülsten mehrere zerstreute Gruppen von Hämatoidinkrystallen fand und zwar innerhalb kleinerer nekrotischer Herde, deren Ränder regelmässig eine stärkere Pigmentirung und Eisengehalt des Pigments zeigten. Die Hämatoidinkrystalle blieben durch Schwefelammonium — hiermit wurde in beiden Fällen nur untersucht — unverändert.

Die Farbe des Pigments zeigte alle Uebergänge von gelb durch gelbroth und hellbraun bis zu dem dunkelchokoladenbraun, welches die melanotischen Tumoren kennzeichnet. Gelegentlich sah man alle diese Uebergänge in einer einzigen blutkörperchenhaltigen Zelle oder in einem grösseren Pigmentklumpen. Es lag theils frei

in kleinen Häufchen resp. grösseren Conglomeraten zwischen den Zellen, theils an zellige Gebilde gebunden und war sehr häufig im Verlauf kleinerer und grösserer sehr dünnwandiger Gefässe, aber auch ganz unabhängig von solchen anzutreffen. Die Grösse der einzelnen Pigmentkörnchen schwankte in beträchtlichen Grenzen, auch innerhalb der blutkörperchenhaltigen Zellen — von einem feinen staubähnlichen Punkt bis zu gröberen, den rothen Blutkörperchen an Grösse beinahe oder vollständig gleichenden Körnchen.

Auf der Schnittfläche war das Pigment der makroskopischen und mikroskopischen Untersuchung nach in verschiedener Reichlichkeit vertheilt. In einzelnen Fällen sah ich es nur in zerstreuten, kleineren Herden, so dass die Fläche wie marmorirt erschien, in andern Fällen bildete die Pigmentirung ein förmliches Netzwerk, der Schnitt sah wie geädert aus, in einer dritten Reihe von Fällen war es vollständig diffus über die ganze Schnittfläche verbreitet, an einzelnen Stellen aber dunkler. Der eine dieser Fälle, den ich unten genauer beschreiben werde, war dadurch noch besonders interessant, dass wir mit dem Ophthalmoskop die Umwandluug von Hämorrhagien in solche intensiver gefärbten Flecke genauer verfolgen konnten; diese letzteren gaben bei der späteren mikroskopischen Untersuchung deutliche Eisenreaction.

Unter 10 verschiedenen melanotischen Tumoren des Auges, bei denen eine Pigmentreaction versucht wurde, gelang dieselbe 6 Mal, darunter befand sich ein epibulbäres Sarcom; vier Mal fiel die Reaction negativ aus, darunter bei einem angeborenen kleinen Melanom der Carunkel, welches Herr Professor Jacobson die Güte hatte mir gelegentlich einer Staarextraction bei einem ca. 40jährigen Herrn seiner Privatpraxis abzukappen.

Demnach habe ich für die Mehrzahl der in hiesiger Klinik operativ entfernten pigmentirten Sarcome des Auges, speciell der Chorioidea, den hämatogenen Ursprung

eines grossen Theiles des Pigments, welches den Geschwülsten die melanotische Farbe verlieh, constatirt und im Einklang mit den Beobachtungen von Hirschberg und Birnbacher erwiesen, dass die von Fuchs für sämmtliche Melanosarcome des Uvealtractus aufgestellte Theorie der autochthonen Entstehung des Farbstoffs durch melatobische Thätigkeit der Zellen — eine Theorie, die überhaupt, wie Perls sich ausdrückt, „ebenso unsicher wie das ganze Gebiet dieser Pigmentirungen" ist — durchaus keine allgemeine Giltigkeit hat, nicht einmal für das Pigment ein und desselben Tumors.

Da wir mithin den von Fuchs vertretenen Standpunkt über den Ursprung des Pigments verlassen müssen, so wäre vielleicht noch zu bedenken, ob wir die von ihm und in seinem Sinne gedachte Eintheilung in Leukosarcome uud Melanosarcome beibehalten sollen, ob wir namentlich aus der Gruppe der letzteren alle diejenigen Fälle ausschalten dürfen, in welchen der Farbstoff direct von den rothen Blutkörperchen abstammt. Ich glaube, dass nach meinen obigen Auseinandersetzungen die Ausschaltung dieser Fälle keine Berechtigung hat — denn die Farbe des Pigments, die bei dem „autochthonen" wie hämatogenen Farbstoff die gleiche sein kann, entscheidet in dieser Frage nicht mehr. Um diesem Dilemna zu entgehen, schlage ich deshalb vor entweder statt der Bezeichnung eines Melanosarcoma und eines Leukosarcoma allgemein diejenige eines pigmentirten und nicht pigmentirten Sarcoms zu wählen, welche Ausdrücke auch Fuchs in seiner Monographie wiederholt gebraucht hat, und in die Kategorie der nicht pigmentirten Sarcome mit Fuchs diejenigen Tumoren zu zählen, in welchen man die pigmentirten Zellen nur als in der Geschwulstmasse eingebettete Reste der physiologisch pigmentirten Zellen der Aderhaut erkennt, oder die althergebrachte Bezeichnung beizubehalten mit der Bedingung, dass zu den

melanotischen Sarcomen alle Neubildungen gerechnet werden, welche eine pathologische Pigmentirung des Geschwulstgewebes enthalten, gleichviel ob dieselbe ihren Ursprung der Umwandlung des Farbstoffs der rothen Blutkörperchen verdankt oder nicht.

Im Anschluss an diese Betrachtungen möchte ich einzelne der einschlägigen Fälle beschreiben, die noch in mehrfacher Hinsicht interessant sind und mir deshalb erwähnenswerth erscheinen.

Fall 1.

Epibulbäres pigmentirtes Sarcom.

Anamnese: Am 4. Juni 1883 kam der 67jährige mit hochgradiger Arthritis deformans behaftete Fleischermeister F. N. aus Domnau wegen einer Geschwulst seines rechten Auges in die Klinik und gab an, dass er vor drei Jahren in dem Auge, welches bis dahin ganz gesund und sehtüchtig gewesen, ein Gefühl von Spicken und Reiben verspürt habe, als ob dasselbe von einem im unteren Conjunctivalsack befindlichen Fremdkörper herrühre. Bei einer damals vorgenommenen Besichtigung zeigte sich unten aussen auf dem „Weissen" des Auges ein brauner Fleck. Die Beschwerden schwanden und traten bald wieder auf. Bis vor ½ Jahr will der Kranke an dem Auge keine wesentliche Veränderung verspürt, namentlich noch gut gesehen haben. Um diese Zeit soll sich ein weisses Bläschen unter der Hornhaut gebildet haben, und wie der braune Fleck allmählig über das Auge gewachsen sein, so dass er seit ¼ Jahr nichts mehr habe sehen können. Wesentliche Schmerzen hat er nie empfunden; die Geschwulst soll bei der geringsten Berührung stark geblutet haben.

Status praesens: Zwischen den weit auseinandergedrängten, äusserlich unveränderten Lidern präsentirt sich eine pilzförmig hervorgewucherte Geschwulst, deren Vorderfläche eine nahezu dreieckige Gestalt hat. Dieselbe hängt mit dem Bulbus innig zusammen und macht die Bewegungen desselben mit. Sie entspricht ihrer Lage nach der Stelle der Cornea, wenigstens ist dieselbe neben dem Tumur nirgends sichtbar. Die drei Seiten der Vorderfläche der Geschwulst sind nicht gleich lang; am kürzesten ist die äussere, nämlich 20 mm,

am längsten die innere 26 mm, welche sich mit der unteren 24 mm langen Kante in der Gegend der Caruncula lacrymalis unter einem spitzen Winkel schneidet, während die äussere Kante in nahezu rechtem Winkel von der äusseren Ecke des unteren Randes aufsteigt. Die untere Kante läuft dem freien Rande des unteren stark abwärts gedrängten Lides parallel, reitet förmlich auf dem Lide und ist nach unten zu schwach convex gebogen. Die Spitze des Dreiecks liegt ohngefähr an der Grenze vom äusseren und mittleren Drittheil des oberen freien Lidrandes. An der inneren und äusseren Kante des Tumors finden sich kleine, nur wenig prominente bucklige Erhebungen.

Die Geschwulst verdeckt nicht nur die Cornea, sondern noch einen Theil der anstossenden Sclera bis ohngefähr zur Insertionsstelle der vier geraden Augenmuskeln. Versucht man die pilzförmig übergewucherten Ränder des Tumors ein wenig abzuheben und lässt gleichzeitig den frei beweglichen Bulbus nach den verschiedensten Richtungen drehen, so bekommt man nirgends den Hornhautrand zu sehen. Hinter der Mitte des äusseren Randes des Haupttumors bemerkt man einen etwa kleinerbsengrossen, scharf begrenzten isolirten, braun gefärbten Knoten, dicht auf der Sclera, welcher beinahe bis zur Höhe des Canthus externus nach hinten auf dem Bulbus reicht. In der Umgebung dieses Knotens ist das Gewebe der Conjunctiva bulbi stark geschwellt und von mehreren, dunkelrothen erweiterten und geschlängelten Gefässen durchzogen, welche in dem braunen Knoten endigen. Aehnliche dicke venöse Gefässe befinden sich auch innen in der Conjunctiva bulbi. Der Haupttumor hat eine graurothe Farbe. Seine Oberfläche ist theilweise mit einer dünnen, leicht abwischbaren Sekretschicht von schmutzig-gelblicher Farbe bedeckt, theilweise mit dünnen bräunlichen Krusten, nach deren Entfernung eine Blutung aus der Geschwulstmasse erfolgt.

Der Bulbus mit dem Tumor wurde am 5. Juni enucleirt und die Conjunctiva in ziemlich weitem Abstande von der Geschwulst umschnitten. Der Heilungsverlauf war normal, ein Oculus arteficialis liess sich bei der Kleinheit des Conjunctivalsacks nicht einlegen.

Der Augapfel wurde zunächst in Müller'scher Flüssigkeit, später in Alkohol gehärtet, dann im horizontalen Durchmesser halbirt und die obere Hälfte (Fig. 1) zur feineren mikroskopischen Untersuchung in Celloidin eingebettet.

Bei der makroskopischen Betrachtung der Schnittfläche mit Lupenvergrösserung zeigte sich, dass die inneren Theile des Auges, namentlich Chorioidea, Corpus ciliare und Iris normal waren und keine mit der präcornealen Geschwulst in Zusammenhang stehende Neubildung enthielten. Die Retina lag der Chorioidea und diese der Sclera dicht an, der Glaskörper war in Form einer gelblich tingirten Flüssigkeit bei der Eröffnung des Bulbus abgeflossen. Die Linse zeigte eine gleichmässig bräunliche Schnittfläche und normale Form.

Der Tumor sass dem vorderen Scleralabschnitt innen dicht auf und zog continuirlich über die Hornhaut nach der äusseren Corneoscleralgrenze hin fort, wo neben und hinter ihm der bräunliche Knoten c endigte, während die Hauptmasse der Geschwulst einen durch die Müller'sche Flüssigkeit bedingten grünlichen Farbenton hatte. Der Haupttumor (a) war durch einen tiefen Einschnitt gegen den bräunlichen Knoten c und gegen einen kleinen Lappen b am inneren Umfang des Auges, der ebenfalls bräunlich aussah, abgesetzt; der Einschnitt reichte jederseits bis in die Gegend der Corneoscleralgrenze in die Tiefe. An seiner Basis dicht vor der Cornea befand sich von b ausgehend ein dünner dunkelbräunlich gefärbter Strich und an der Grenze gegen c ein glasig aussehender, etwas hellerer dreieckiger Zapfen, welcher bereits dem makroskopischen Befunde nach mehrere grössere Gefässquerschnitte enthielt und dadurch porös erschien. Diesem Zapfen gegenüber zeigte sich an der Hinterfläche der Cornea eine flache Einziehung. Im Allgemeinen war der Hornhautquerschnitt von normaler Breite, nur an jener Stelle der Einziehung etwas verdünnt. In der Gegend der inneren Corneoscleralgrenze markirte sich an der Basis der Geschwulst, dort wo a an b grenzte, ein hellerer glasig aussehender Fleck, an dem der tiefe Einschnitt endigte. Von aussen nach innen gemessen betrug die grösste Breite der Geschwulst 24 mm, ihre grösste Höhe innen 10 mm und ihr geringster Höhendurchmesser ohngefähr der verdünnten Hornhautstelle entsprechend 5 mm. Die Basis des kleinen braunen Knotens c hatte 7 mm Durchmesser, seine Höhe betrug 4 mm.

Unmittelbar nach der Enucleation wurden mehrere Zerzupfungspräparate von den oberflächlicheren Schichten, nach der Erhärtung von ganz feinen Schnitten der verschiedensten Regionen der Geschwulst angefertigt. In den oberflächlichen

Partieen fanden sich neben reichlichen rothen Blutkörperchen, welche offenbar einem Extravasat entstammten, zum grossen Theil kleine spindelförmige Zellen (cfr. Fig. 6a) deren Körper fast ganz ausgefüllt wurde von einem relativ grossen ovalen Kern mit deutlich sichtbarem Kernkörperchen. Der Kern war umgeben von einem schmalen, fein gekörnten Protoplasmahof, welcher sich jederseits in einen kurzen sehr feinen Fortsatz auszog oder mehr stumpfspitzig endigte. Die Fortsätze waren meist ungetheilt, einzelne gabelten sich in zwei ganz dünne glänzende Fädchen, welche leicht geschlängelt verliefen. Daneben kamen kleine drei- und mehreckige Zellen zur Beobachtung mit mehrfachen theils feinen, theils etwas breiteren Ausläufern. Ausser den Spindelzellen fanden sich reichliche kleine Rundzellen mit gleichfalls granulirtem Protoplasma und ziemlich grossem Kern; jene waren vorwiegend in den tieferen, diese in den oberflächlichen Schichten vertreten. Alle zelligen Gebilde lagen anscheinend dicht gedrängt neben einander ohne Intercellularsubstanz. An Präparaten aus den oberflächlichen Abschnitten des Tumors zeigte sich aber, dass die Zellen eingebettet waren in ein engmaschiges sehr feinfasriges Reticulum, aus welchem der Inhalt theilweise ganz herausgefallen, theilweise durch extravasirte rothe Blutkörperchen verdrängt war. Neben vorwiegend unpigmentirten Zellen fanden sich vereinzelt, gelblich bis braun aussehende Pigmentkörnchen, welche bisweilen kaum die Grösse eines rothen Blutkörperchens erreichten, frei zwischen den Zellen oder gebunden an rundliche resp. spindelförmige kernhaltige Zellen. Sie kamen hauptsächlich in den tiefsten präcornealen Schichten vor, an der Grenze des von dem Haupttumor a Fig. 1 abgetrennten kleinen Lappens b, welcher Bezirk bei der makroskopischen Betrachtung ein glasiges Aussehen hatte. Die runden Pigmentzellen (Fig 6 b und c) übertrafen meist die weissen Blutkörperchen an Grösse; ihr Kern lag gewöhnlich excentrisch und der relativ grosse Protoplasmahof war mit einzelnen oder dicht aneinandergedrängten feineren und gröberen, bisweilen rothen Blutkörperchen an Grösse ziemlich gleichkommenden, gelblich bis dunkelbraunen Pigmentkörnchen erfüllt. Manchmal waren solche gröberen dunklen Pigmentkörnchen zu rundlichen Haufen zusammengeballt, die nahezu Zellform, aber keinen Kern erkennen liessen. Neben den rundlichen kamen auch spindelförmige Zellen mit ähnlich aussehenden Pigmentkörnchen vor.

Der kleine bräunlich pigmentirte Knoten am äusseren Rande des Haupttumors enthielt rundliche, eckige und spindlige Zellen, welche meist diffus chokoladenbraun pigmentirt und erheblich grösser waren als die Zellen des Haupttumors; in den Grenzzonen beider fanden sich wieder zellige Gebilde mit gröberen Pigmentkörnchen von dem vorhin geschilderten Charakter.

An Schnitten aus der Mitte und der Randzone des Haupttumors, welche den ganzen vorderen Bulbusabschnitt betrafen, ergab sich, dass die ganze Geschwulst überzogen war von einem Epithellager, welches sich in die tieferen Einschnitte einsenkte und hier meist in 6—8 facher Lage vorhanden war, während auf der Kuppe der Neubildung nur 2—3 Lagen von Plattenepithel übereinander geschichtet und stellenweise unterbrochen waren. Der Haupttumor enthielt in der Mitte nur wenig Bindegewebe, dasselbe fand sich hier nur dicht vor der Cornea propria, enthielt grössere Gefässe mit dünnen Wandungen, welche von pigmentirten Zellen eingefasst waren und Aestchen nach der Vorderfläche einerseits, andrerseits rückwärts durch die Bowman'sche Membran in die oberflächlichen Hornhautschichten entsandten, welche theils von Pigmentzellen, theils von unpigmentirten Geschwulstzellen begleitet waren. Nach der Oberfläche der Geschwulst zu lösten sich die Gefässe in ein feines Capillarnetz auf und endigten häufig in Extravasaten von rothen Blutkörperchen subepithelial. In den tieferen Lagen waren ihre Wandungen etwas dicker als in den oberflächlichen, wo sie nur von einer Zellschicht gebildet werden. Ihr Lumen war erfüllt mit rothen Blutkörperchen. Die pilzförmig herübergewucherte Randzone des Tumors war reicher an Bindegewebe, welches hier einen ausgesprochen alveolären Bau der Neubildung bedingte.

In dem kleinen Lappen b befand sich eine grosse ältere Hämorrhagie um ein thrombosirtes grösseres, sehr dünnwandiges Gefäss, welche in die angrenzende Basalzone des Haupttumors, die ein glasiges Aussehen hatte, keilförmig auslief. In der an die Hämorrhagie anstossenden Geschwulstpartie fanden sich in grosser Reichlichkeit, meist im Verlauf von Gefässen, aber auch in dem dazwischen liegenden gefässfreien Geschwulstgewebe jene oben beschriebenen in Fig. 6 b u c abgebildeten grösseren rundlichen und spindelförmigen mit feinen und gröberen Pigmentkörnchen erfüllten Zellen, die von

hier aus längs der in den Haupttumor ausstrahlenden feinen Bindegewebszüge bis fast an die Vorderfläche der Neubildung, wenn auch nur in einzelnen Exemplaren, zu verfolgen waren.

Gegen die vorderen Hornhautschichten war die Aftermasse nicht ganz scharf abgesetzt; nur in der Nähe der Corneoscleralgrenze war auf eine relativ grosse Strecke die Bowman'sche Membran erhalten. Dort wo an der Grenze von a u. c der helle Gewebszapfen an der Geschwulstbasis sichtbar war und die Einziehung der Hornhauthinterfläche bestand, war sie auf eine weite Strecke unterbrochen. Innerhalb der Geschwulstmasse fand man kleine Stückchen derselben eingebettet, durch Gefässe und Zellzüge von einander getrennt und mit Pigmentzellen auf beiden Seiten eingefasst, als Reste der Bowman'schen Membran durch ihren matten Glanz kenntlich. Nur in den oberen Schichten der Hornhaut fanden sich Geschwulstzellen in kleinen Nestern, die mittleren und tieferen Cornealschichten waren frei davon, aber reich an Gefässchen und Kernen.

Sclera, Iris, Corpus ciliare, Chorioidea, Retina, Opticus und Linse zeigten normale Verhältnisse.

Bei der Behandlung mit Schwefelammonium färbten sich die freien Pigmentklümpchen, sowie die pigmentirten runden und spindelförmigen Zellen des Haupttumors durchweg dunkelgrün resp. dunkelschwarz, die diffus pigmentirten Zellen des kleinen braunen Knotens c zeigten keinen Farbenwechsel. Die Perls'sche Reaction fiel negativ aus.

Der Fall ist in mehreren Beziehungen interessant. Auffallend ist er durch seine schnelle Entwickelung, durch den erhaltenen Epithelbelag und durch die Betheiligung der Cornea, welche sich gerade nach den Angaben von Alt und anderen Autoren gegenüber diesen Neubildungen sehr widerstandsfähig erhalten soll. Er ist ferner wichtig für das Studium der Abstammung des Pigments, welches der Reaction nach grossentheils hämatogenen Ursprungs war. Möglich ist es, dass wir zwei Modifikationen ein und desselben Farbstoffs bei der Metamorphose des Blutfarbstoffs in den Zellen vor uns haben, einen noch eisenhaltigen, der die Pigmentreaction giebt, und die Schlussstufe, wo der Farbstoff seinen Eisenantheil entweder verloren hat oder in einer bestimmten chemischen Verbindung enthält und sich daher gegen die Reaction negativ verhält. Aus dem mikroskopischen Befund ist ferner ersichtlich, auf welche Weise die Cornea in Mit-

leidenschaft gezogen wird. Es sind die Gefässe, welche nach Art eines Pannus die Geschwulstzellen zunächst unter das Epithel auf die Hornhautoberfläche geleiten, schliesslich die Bowman'sche Membran perforiren und ihnen so den Weg in die Hornhautsubstanz selbst eröffnen.

Fall 2.

Intraoculares pigmentirtes Sarcom der Chorioidea in der Maculagegend.

Am 6. Januar 1883 wurde der pensionirte Postschaffner J. B. aus Neidenburg, 59 Jahre alt, von einem Collegen aus der Provinz in die Augenklinik mit der brieflichen Mittheilung geschickt, dass er den Kranken früher an den Folgen einer luetischen Infection behandelt habe. Vor einiger Zeit sei er wieder wegen Sehstörungen auf dem linken Auge consultirt und habe einen Tumor gefunden, von dem es ihm zweifelhaft geblieben sei, ob er ein Gumma oder Sarcom der Chorioidea sei.

Aus der Anamnese des klinischen Journals will ich erwähnen, dass Patient vor 30 Jahren eine äusserliche Augenentzündung durchgemacht, sonst aber bis vor 1 Jahr für Nähe und Ferne ein gutes Sehvermögen besessen hatte. Damals bemerkte er ein „Schimmern" vor dem linken Auge und, als er das rechte schloss und auf eine im Zimmer befindliche Hängelampe sah, fiel ihm auf, dass er nur den Schein der Flamme, diese selbst aber nicht wahrnehmen konnte. Weitere Sehversuche ergaben, dass er die vor ihm befindlichen Gegenstände nicht deutlich erkennen konnte — sie erschienen ihm verdunkelt, dass er aber nach der Seite alles ziemlich genau sah. Von dieser Zeit an hat er einen allmähligen Verfall seiner Sehkraft beobachtet; er will jetzt auch nach den Seiten schlechter wie früher sehen und Nachts starke Lichterscheinungen vor dem Auge haben.

Vor 3 Jahren ist er syphilitisch inficirt gewesen, hat Ulcera am Penis, Drüsenschwellungen und breite Condylome am Anus gehabt. Vor 2 Jahren wurde die linke untere Extremität paretisch, in der rechten unteren eine Abnahme des Gefühls constatirt; vor 1½ Jahren erkrankten beide Ohren unter heftigem Ohrensausen und fast vollständiger Aufhebung des Gehörvermögens. Er wurde einer energischen Schmierkur unterworfen, machte im Ganzen 113 Einreibungen; dabei

besserte sich sein Gehör und die Lähmung des linken Beins, so dass es wieder brauchbar wurde.

Status praesens. Starkes Defluvium capillorum. Die Untersuchung der Augen ergab rechts E, S = $^{20}/_{20}$, normalen Hintergrund, normales Gesichtsfeld und normalen Lichtsinn am Förster'schen Photometer. Links wurden Finger auf 6 Fuss Entfernung bei excentrischer Fixation gezählt, die Striche am Photometer bei $\frac{(40)^2}{2}$ Beleuchtungs-Intensität erkannt. Im Gesichtsfeld fehlte fast die ganze nasale Hälfte, in

Gesichtsfeld No. 1.

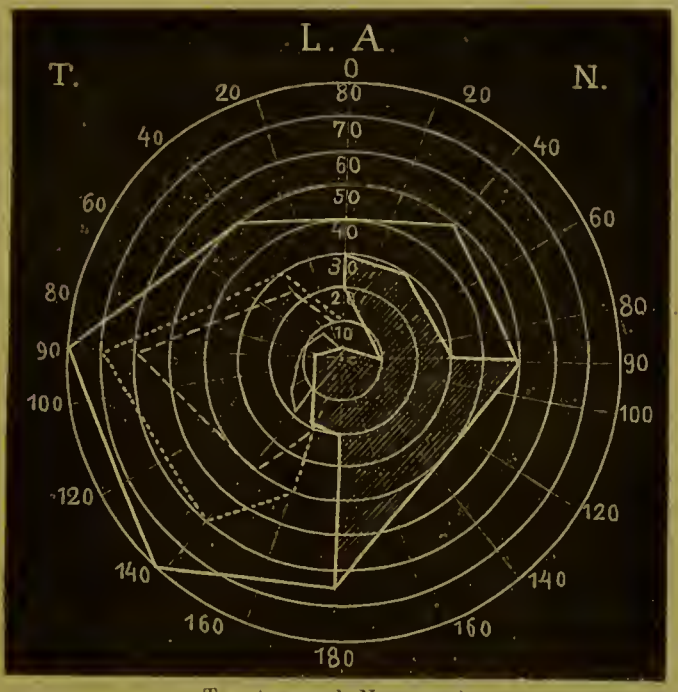

T = temporal, N = nasal.
——— Aussengrenze, ····· Blaugrenze, - - - - - Rothgrenze,
——— Grüngrenze.

der temporalen waren die Grenzen für blau und roth ziemlich normal, grün wurde nur in einem kleinen Bezirk erkannt. Der Defect griff von der Nasenseite, sowie nach unten weit über den Fixirpunkt hinaus. cfr. Gesichtsfeld No. 1.

Ausser einzelnen grösseren, etwas erweiterten und geschlängelten vorderen Ciliarvenen, fiel äusserlich am linken Auge keine Abnormität auf. Die Cornea war klar, die vordere Kammer normal tief, die Pupille durch Atropin nicht ad maximum

dilatirbar, aber frei von Synechieen. Linse und Glaskörper normal transparent, der intraculare Druck weder erhöht noch herabgesetzt.

Beim Hineinleuchten ins Auge erhielt man bei geradeaus und etwas nach oben gerichtetem Blick einen hellgrauen Reflex aus der Pupille, bei den übrigen Blickrichtungen normal rothes Licht. Die Papille sah normal, scharf begrenzt aus, ohne Excavation; die Gefässe waren in ihrem Caliber unverändert, einige kleinere, temporalwärts verlaufende Venenästchen waren stark geschlängelt. Oberhalb der Papille bestand eine auffallend unregelmässige Vertheilung des Pigmentopithels und des Stromapigments der Chorioidea in Gestalt dunkel marmorirter Pigmentinseln, sonst erschien der Augenhintergrund ziemlich gleichmässig pigmentirt. Nach aussen von der Papilla in der Gegend der Macula lutea und oberhalb derselben, im obern äussern Quadranten des Hintergrundes, etwa drei Papillendurchmesser von dem temporalen Rande des Opticus entfernt, fand sich ein Tumor von hellgrauer Farbe, dessen Oberfläche in dem aufrechten Bilde von dem untersuchenden Emmetropen erst bei Anwendung von 7 Diopt. convex in der Nähe deutlich gesehen werden konnte. Seine Basis erschien ringsum von einem zackigen, dunklen Pigmentsaum umgeben; ihr Durchmesser betrug ca. 6 Papillendurchmesser Breite, ihre Form entsprach einem schrägen Oval, dessen grösster Durchmesser in radiärer Richtung von der Papille nach oben aussen zeigte. Die obere Grenze erreichte nicht ganz den Aequator des Bulbus. Er stieg ganz allmälig aus der Tiefe an. Unter- und oberhalb des Tumors war eine flache Amotio nachweisbar, im Uebrigen lag die Retina in normalem Niveau und überzog den Tumor, auf dessen Oberfläche einzelne feinere Netzhautgefässchen sichtbar waren. Unter diesen bemerkte man in der Tumorsubstanz selbst gröbere Gefässe und dazwischen mehrere grosse frische Apoplexien.

Die Diagnose, ob ein Gumma oder ein Sarkom der Chorioidea vorliege, sollte nach der weiteren genaueren Beobachtung des Auges bei einer antisyphilitischen Kur festgestellt werden. Zu dem Zweck wurden täglich Sublimatinjectionen à 0,01 gemacht. Nach 16 Einspritzungen war der visus unverändert, ebenso das Gesichtsfeld, dagegen liess sich eine Zunahme des Wachsthums nach dem Glaskörper zu constatiren, indem die Oberfläche der Geschwulst jetzt erst mit + 9 D. deutlich gesehen werden konnte; ferner liess sich eine

Vermehrung der Apoplexien constatiren: Die Diagnose eines Sarkoms schien hiernach gesichert, doch verweigerte der Kranke vorläufig noch, des vorhandenen Sehvermögens wegen, die Enucleatio bulbi und bat um Fortsetzung der Injectionen. Dabei fand, wie zu erwarten stand, noch ein weiteres Grössenwachsthum des Tumors statt. Im oberen Abschnitte hatte sich am Rande ein dunkelgrauer Buckel ausgebildet, die Kuppe hatte sich auch seitlich noch etwas mehr ausgedehnt und vordeckte stellenweise die pigmentirte Randzone. Das Aussehen der Geschwulst schien ferner insofern etwas verändert, als die Oberfläche nicht mehr grellweiss, sondern an einzelnen, Stellen, wo früher die Apoplexieen bestanden, grau schattirt erschien. Am Rande des Tumors bestand die flache amotio in früherem Grade. Der übrige Hintergrund, visus und Gesichtsfeld waren unverändert. Am 5. Februar wurde mit Einwilligung des Kranken die Enucleatio bulbi ausgeführt. Die Orbita war frei von Geschwulstknoten, die Hinterfläche des Bulbus glatt, der Opticusquerschnitt normal. Die Sclera fühlte sich an der Stelle des Tumors härter als im übrigen Umfang des Bulbus an. Schluss der Wunde durch Catgutsuturen, Jodoform. Normaler Heilungsverlauf. Entlassung am 22. Februar.

Nach einjähriger Härtung in Müller'scher Flüssigkeit und der üblichen Nachhärtung in Alkohol wurde der äusserlich normal aussehende Bulbus im horizontalen Meridian in zwei gleiche Hälften getheilt. Die obere (Fig. 2) enthielt nach aussen von der Papilla optica den Tumor, dessen unterer Rand gerade vom Schnitt getroffen war. Die Geschwulst füllte fast den ganzen hinteren äusseren Quadranten der oberen Bulbushälfte aus und war überall von der Netzhaut bedeckt. Der Glaskörper, geschrumpft und von der Retina und Papille abgelöst, lag in der vorderen Hälfte des Glaskörperraumes der Linse an, nur in einer dünnen Schicht der Kuppe der Geschwulst auf. Ihre Form war überall durch die Netzhaut hindurchzuerkennen: in ihrer Mitte fand sich auf ihrer Oberfläche eine seichte Einziehung, durch welche die Neubildung ein etwas höckriges Aussehen erhielt. Die Geschwulst war aus der Chorioidea dicht neben der Papille entsprungen und hatte bei ihrem Wachsthum die Retina einfach vor sich hergeschoben. In der Randzone des Tumors war die Netzhaut nur durch eine dünne, gleichmässig geronnene Exsudatschicht von der Unterlage abgehoben, innen aber von der Papille bis zur Ora serrata

in grossem Abstand von der Chorioidea abgelöst. An dem Durchschnitt durch den Opticus liess sich keine Anomalie constatiren, an der Papille keine Excavation. Die Sclera hatte überall normale Dicke, die Chorioidea lag ihr durchweg dicht an, war nicht verdickt, nur dort wo der untere Rand des Tumors neben der Papille getroffen war, erschien ihr Dicken-Durchmesser um etwa das dreifache verbroitert. Das Corpus ciliare hatte ein normales Volumen: die Schnittfläche der Retina, Linse, Iris und Cornea sah normal aus.

Die Messung ergab folgende Resultate am Bulbus:
Der grösste Durchmesser von vorn nach hinten betrug 24 Mm.
„ „ „ im Aequator „ 24 Mm.

Auf einem senkrechten Durchschnitt durch den höchsten Punkt der Geschwulst (Fig. 3) mass ihre Basis 15 Mm., ihre Höhe 7 Mm. Ihre Grundfläche erschien nicht rundlich sondern oval und reichte bis zur Gegend des Aequators. Die Neubildung stieg nicht mit steilen Rändern aus der Aderhaut auf, sondern erhob sich zunächst ganz allmählig aus derselben bis etwa zur Mitte ihrer Höhe, hier zeigte sich jene ringförmige Einziehung, die am äusseren Umfang des Durchschnitts tiefer als am inneren war, und hinter dieser Einziehung erhob sich die cylindrische Kuppe mit ziemlich steilen Rändern. An der Stelle der Einziehung betrug ihr Durchmesser 5 Mm. Die Schnittfläche des Tumors hatte eine dunkelbraune Farbe wie die Chorioidea überhaupt, sie sah aber nicht gleichmässig dunkel, sondern marmorirt aus. Am Rande war die Färbung am intensivsten, in der Mitte und dem Basaltheil fanden sich hellere Inseln, in denen sich, wie auch in der Zeichnung ersichtlich ist, einzelne dunkle sich verästelnde Striche abhoben, welche bei Lupenvergrösserung offenbar im Längsschnitt getroffene Gefässe darstellten. Die Basis der Geschwulst lag der Sclera unmittelbar auf, aussen verdickte sich die Chorioidea ganz allmählig, innen sah man zwischen Sclera und Aderhaut deutlich das Balkengewebe der Suprachorioidea etwas verdickt. Die Retina erschien über der Basis des Tumors flach abgehoben, lag der Kuppe und den Seitenwänden, etwa von ihrer Mitte an, dicht auf und sah hier etwa um die Hälfte verdünnt aus.

Die mikroskopische Untersuchung ergab zunächst an Zerzupfungs-Präparaten von den verschiedensten Stellen des Tumors, dass derselbe zumeist schlanke kurze Spindelzellen

(Fig. 7a), welche um einen ziemlich grossen ovalen Kern einen schmalen Protoplasmasaum haben, der nach jeder Seite einen einfachen kurzen Ausläufer entsendet, vereinzelt auch Zellen mit mehreren Fortsätzen enthielt. Daneben fanden sich Exemplare von Spindelzellen, welche seitliche Eindrücke oder kurze Zacken hatten, die sichtlich durch die gegenseitige Aneinanderlagerung der zelligen Gebilde herbeigeführt waren, ferner in grösserer Zahl kleine rundliche und polygonale Zellen, welche alle um einen relativ grossen Kern nur einen schmalen Protoplasmasaum zeigten. Sowohl die kleinen Rand- wie Spindelzellen enthielten kein Pigment. Den unpigmentirten Zellen an Zahl ziemlich gleich standen pigmenthaltige (cfr. Fig. 7, a und e). Unter den spindelförmigen Gebilden fanden sich zwei Formen, solche von chokoladenbrauner Farbe, aber bedeutend plumperer Gestalt als die ungefärbten Tumorzellen, deren Körper ganz diffus pigmentirt war, deren Inhalt nicht aus gröberen, sondern feinen, fast punktförmlichen Pigmentkörnchen bestand, wie sie sich auch in den physiologischen Chorioidealzellen finden; andere Exemplare waren schmäler, an den Enden etwas geschweift, bisweilen etwas sternförmig gestaltet. Für alle diese Spindelzellen war charakteristisch ein deutlich sichtbarer und durch Tinctionsmittel noch besser zur Anschauung zu bringender, grosser ovaler Kern. Sie waren hauptsächlich in den der Basis der Geschwulst entnommenen Randpartieen vertreten. Ihnen an Zahl weit überlegen waren rundliche Pigmentklumpen (Fig 7a) von gelbröthlicher, rostbrauner, stellenweise schwarzbrauner Farbe, welche sich über die ganze Neubildung, vorwiegend aber im Centrum und an der Oberfläche derselben, subretinal vorfanden. Sie schwankten in ihrer Grösse beträchtlich, von dem Umfang weisser Blutkörperchen bis zu dem zwei- und dreifachen ihres Volumens. An ihnen war weder ohne noch mit Färbemittel ein Kern sichtbar. Sie waren zusammengesetzt aus dicht aneinander gedrängten groben Körnchen, welche in ihrem Aussehen geschrumpften rothen Blutkörperchen vollständig glichen. Sie waren vorwiegend rund, vereinzelt auch eckig, scharf begrenzt Ausserdem fanden sich grössere runde Zellen (Fig. 7 β), welche einen excentrisch gelegenen Kern und in dem grossen Protoplasmakörper braune feinere und gröbere Pigmentkörnchen oder in ihrer Grösse rothen Blutkörperchen gleichende, in ihrer Farbe etwas veränderte Klümpchen enthielten; bisweilen

zeigten die Pigmentkörnchen in diesen Zellen alle Farbenübergänge von dem Hellgelbroth bis zum Dunkelbraun.

Bei der Untersuchung von Schnitten ergab sich, dass die Tumormasse an ihrer Basis unmittelbar an die Sclera angrenzte und dass die letztere im Bereich der Geschwulst ein wenig verdünnt, aber frei von Geschwulstzellen war (Schnitte entsprechend Fig. 3). Aussen nahm die zunächst im Allgemeinen normal gebaute, aber bereits etwas stärker mit Kernen infiltrirte Chorioidea, deren 4 Schichten vollkommen kenntlich waren, allmählig an Umfang zu, ohne dass die eigentliche Geschwulstmasse sich scharf gegen die Chorioidea absetzte. In dieser verdickten Randzone fand man grosse im Quer- und Längsschnitt getroffene, dicht mit rothen Blutkörperchen vollgepfropfte Gefässe mit normal dicker Wand, welche ihrer Lage nach der Haller'scher Schicht der gröberen Gefässe entsprachen, eingebettet in ein dicht gedrängtes Zellconglomerat, in welchem die pigmentirten Zellen durch ihre zum Verlauf der Sclera parallele Anordnung noch den physiologischen Bau der Chorioidea andeuteten.

Am inneren Rande setzte sich die Geschwulstmasse scharf gegen die angrenzende Chorioidea durch einen dunklen Pigmentsaum ab, welcher zusammengesetzt war aus kernhaltigen spindelförmigen und klumpigen kernlosen Gebilden. In der Chorioidea selbst fanden sich reichliche, stark erweiterte, grössere, mit Blutkörperchen erfüllte Gefässstämme, dazwischen grosse, klumpige Pigmentmassen (Fig. 7a), die — besonders dunkel gefärbt — auch in dem stark aufgelockerten Gewebe der Suprachorioidea sowie in der an die Sclera anstossenden Tumorzone nachweisbar waren. Chorio-Capillaris und Membrana elastica gingen am innern Rande auf die Geschwulstmasse über. Innen sowohl wie aussen hörte die letztere an der Seitenfläche, wo makroskopisch die Einschnürung sichtbar war, auf und zwar ziemlich stark gefältelt von Geschwulstmasse überwuchert, in der letzteren durch ihren Glanz und das theilweise noch der Oberfläche anhaftende Pigmentepithel der Retina kenntlich. Das Pigmentepithel, welches sowohl die Basis wie die Seitenfläche der Neubildung bis zu jener Einschnürung überzog, war an einzelnen Stellen zu kleinen Häufchen gewuchert, in mehreren Schichten übereinander geordnet. An den Zellen waren durchweg die grossen Kerne sehr deutlich; ihr Pigmentreichthum schwankte, ebenso ihre

Grösse. Es fanden sich alle Uebergänge der Zellen von derr Grösse weisser Blutkörperchen zu solchen Gebilden, welche beinahe grossen Plattenepithelien gleichkamen. Diese grösseren Exemplare enthielten häufig neben einem ganz excentrisch gelegenen Kern eine fast die ganze Zelle anfüllende Vacuole, um welche sich ein schmaler Hof von abgeblassten Pigmentkörnchen befand. Von der Stelle der Einschnürung an fehlte auf den Seitenflächen wie auf der Kuppe der Geschwulst jede Spur von Pigmentepithel. Ihr Rand war hier nicht glatt, sondern mit vielen Einbuchtungen versehen, in denen sich in dichten Haufen jene klumpigen Pigmentmassen, sowie pigmenthaltigen runden Zellen (Fig. 7a und β) fanden, welche bei Zerzupfungspräparaten aus der Geschwulstmitte sichtbar geworden waren, und die ihrer Lage nach den ophthalmoskopisch wahrnehmbaren Apoplexien entsprachen, welche später eine graue Farbe angenommen hatten. Vielfach glichen die gröberen Pigmentkörnchen noch vollständig rothen, nur etwas dunkler gefärbten Blutkörperchen: in einzelnen Extravasaten, die an der Oberfläche lagen, waren neben normal gefärbten, abgeblasste und dunkler gefärbte, etwas geschrumpfte rothe Blutkörperchen vorhanden.

In der Geschwulstmasse war keine nennenswerthe Bindegewebsmasse nachweisbar; die Zellen lagen dicht gedrängt an einander, theils in rundlichen Haufen, theils in regellosen Zügen um im Quer- oder Längsschnitt getroffene Gefässe angeordnet. Die Gefässe hatten ein verschieden grosses Kaliber, ihre Wandung war enorm dünn, gewöhnlich nur von einer einfachen Zelllage gebildet (cfr. Fig. 7 b, c und d); in ihrem Verlauf fanden sich durch die ganze Geschwulst verbreitet jene aus gröberen Körnchen gebildeten, gelb bis rostbraun und noch dunklergefärbten, klumpigen Pigmentzellen, wie auch auf der Tumoroberfläche. Mitunter waren obliterirte Gefässchen nur an solchen Pigmentzügen kenntlich. Diese Pigmentklumpen fanden sich ferner auch unabhängig von Gefässen zerstreut in der Geschwulstmasse innerhalb grösserer unpigmentirter Zellcomplexe (cfr. Fig. 7 d 1). Sämmtliche Gefässe waren mit rothen Blutkörperchen dicht voll gepfropft. Im Basaltheil waren weniger Gefässe als in der Mitte und Kuppe des Tumors, aber relativ breitere Pigmentzüge so angeordnet und verlaufend, als ob sie ein verödetes, obliterirtes Gefäss vorstellten: vereinzelt sah man hier innerhalb de

Geschwulstmasse noch Inseln von geschweiften und sternförmigen pigmentirten und ungefärbten Zellen, wie sie der normalen Chorioidea eigen sind.

An der Retina fehlte im Bereich des Tumors die Stäbchen- und Zapfenschicht und auf der Kuppe der Geschwulst war nur noch die Nervenfaserschicht erhalten, seitwärts davon tiefe Eindrücke, von den Zacken der Tumoroberfläche, welche theils bis in die äussere, theils bis in die innere Körnerschicht sich erstreckten. Die Nervenfaserschicht sah auf der Höhe der Geschwulst stark aufgelockert aus und enthielt mehrere dicke thrombosirte Gefässe, welche Aeste in die Geschwulst selbst entsandten. Im Uebrigen war der Bau der Retina normal, auch im Bereich der abgelösten Partie am innern Umfang des Bulbus, woselbst die Stäbchen- und Zapfenschicht ganz intact war.

In der Cornea, Iris, Linse, dem Corpus ciliare und geschwulstfreien Abschnitt der Chorioidea liessen sich mit dem Mikroskop keine nennenswerthen Veränderungen nachweisen.

Der Glaskörper zeigte in der Randzone auf dem Tumor und im ganzen Bulbus eine äusserst feine Streifung; die feinen Streifen lagen zu einander und der Retinaoberfläche parallel, in regelmässigen Intervallen und auf Serienschnitten in derselben Anordnung, zwischen je zwei Streifen bestanden vielfach Communicationen. Die Regelmässigkeit, mit der die Streifen auf einander folgten, die Verlaufsrichtung sprach dafür, dass wir es mit dem optischen Ausdruck für den physiologischen lamellären Bau des Corpus vitreum und nicht mit dem Bilde einer fasrigen Degeneration der Glaskörpergallerte zu thun hatten, wie sie Fuchs als einen häufigen Befund bei Uvealsarcomen beschreibt.

Der vorstehende Fall hat vieles Eigenthümliche. Zunächst war er interessant durch das frühe Stadium, in welchem er zur Beobachtung kam, und hinsichtlich der Differentialdiagnose, ferner durch die Pigmentirung der Geschwulst, die fast durchweg durch Veränderung des Blutfarbstoffs herbeigeführt war — denn bei der Anwendung der Quincke'schen Reaction färbten sich sowohl die braunen Pigmentmassen auf der Oberfläche wie im Innern der Neubildung im Verlauf der Gefässe und unabhängig von denselben dunkelgrün resp. dunkelschwarz. Merkwürdig war in diesem Fall wieder, dass in solch' grösseren Haufen, die fast durchweg schwarz

wurden, einzelne Pigmentballen in ihrer Farbe unverändert blieben. Auch hierbei drängte sich mir die Annahme auf, dass in diesen einzelnen unveränderten Exemplaren eine Modification des eisenhaltigen Hämatin vorlag, welche eisenfrei war und vielleicht ein Analogon zu Hoppe-Soyler's Hämatoporphyrin darstellte oder mit demselben identisch war. Aehnliche nicht eisenhaltige Derivate des Hämatins haben übrigens Nencki und Sieber durch verschiedene complicirte chemische Manipulationen, auf die ich nicht näher eingehen kann, erhalten. Erwähnt sei nur noch, dass sich in der betreffenden Abhandlung (16) auch ein Hinweis darauf findet, dass die von diesen Autoren aufgestellte neue Formel des Hämatins für den lange wahrscheinlichen Uebergang desselben in das eisenfreie Bilirubin einen einfachen Ausdruck gestattet. Abgesehen von der positiven Quincke'schen Reaction hatte in unserm Fall auch das Ophthalmoskop den Uebergang von Apoplexieen in diese Pigmentmassen erwiesen.

Auffallend war ferner die totale Amotio, welche in dem erhärteten Bulbus gefunden wurde und im Bereich des Tumors bedeutend flacher als ausserhalb desselben war, während vor der Enucleation mit dem Augenspiegel kein Zeichen einer vollständigen Netzhautablösung bestand und auch Sehvermögen und Gesichtsfeld nur auf eine partielle Ablösung an der Stelle der Geschwulst hinwiesen. Es bleibt demnach nur die Annahme übrig, dass durch die bei der Enucleation erfolgte Durchschneidung der hinteren Ciliargefässe momentan die Circulationsverhältnisse in der Chorioidea derartig verändert wurden, dass sich dabei eine totale Amotio ausbildete. Dafür, dass die Ablösung erst kurzen Datums war, sprach auch die vollständige Intactheit der Stäbchen und Zapfen. An dieselbe Möglichkeit musste man auch in den beiden folgenden Fällen denken, bei beiden Kranken war vor der Operation noch Sehvermögen vorhanden, keine totale Ablösung mit dem Augenspiegel nachweisbar, und trotzdem zeigte sich bei der Eröffnung des gehärteten Augapfels wiederum eine trichterförmige, mehrfach gefaltete Netzhautablösung. Dieselbe ist zwar auch in frühen Stadien eines Aderhautsarcoms bekanntlich keine Seltenheit, sie verdeckt sogar gelegentlich gänzlich einen Tumor, der dann erst beim Eröffnen des Bulbus sichtbar wird: immer ist aber in solchen Fällen eine totale Amotio mit dem Augenspiegel diagnosticirbar. Sie

wäre uns bei unseren Kranken auch sicher nicht entgangen, wenn sie bereits vor der Enucleation bestanden hätte.

Schliesslich möchte ich noch mit wenigen Worten auf die Affection der Retina, auf der Kuppe der Geschwulst eingehen; dieselbe wirft einiges Licht auf das Zustandekommen der Netzhautperforation in ähnlichen Fällen. Nach Fuchs tritt, wenn nicht frühzeitig durch eine Amotio die Retina von der Unterlage abgedrängt wird, häufig eine Verwachsung der Netzhaut mit den innersten Schichten der Aderhaut resp. einem dieselben überkleidenden neugebildeten Gewebe oder nach Perforation der Glaslamelle mit der Tumoroberfläche selbst ein. Wie schon Becker hervorgehoben hat, ist diese Verwachsung am häufigsten bei Sarcomen in der Maculagegend, wo nur ausnahmsweise grössere Venen die Aderhaut verlassen und daher im Falle einer Geschwulstbildung beträchtlichere, zu Amotio disponirende Stauungserscheinungen nicht auftreten. In unserem Falle war über der Geschwulstbasis eine dünne Exsudatschicht, die sich über der Kuppe der Neubildung nur mit dem Mikroskop erkennen liess, während bei der makroskopischen Betrachtung der Schnittfläche Netzhaut und Geschwulstmasse innig mit einander verwachsen zu sein schienen. Auch der mikroskopischen Untersuchung nach bestand zwischen beiden ein Zusammenhang, der aber nur sehr lose und durch einzelne aus der Nervenfaserschicht in den Tumor hineingewucherte Gefässchen hergestellt war — im Uebrigen hatte die Aftermasse die einzelnen Schichten der Retina bei ihrem Wachsthum einfach arrodirt, durch ihren Druck zum Schwunde gebracht und nur noch an der Nervenfaserschicht einen Widerstand gefunden. Neben der Verwachsung kommt also eine einfache Arrosion der Netzhaut durch eine Chorioidealgeschwulst vor, einer Usur ähnlich wie sie z. B. an den Orbitalknochen durch intraorbitale Tumoren beobachtet wird, ohne dass das Retinagewebe an dem Aufbau der Neubildung Theil nimmt.

Fall 3.

Intraoculares pigmentirtes Chorioidealsarcom.

Der betreffende Bulbus entstammte einem 31jährigen Amtsrichter aus einer kleinen Provinzialstadt; ich verdankte denselben der Güte des Herrn Professor Jacobson, in dessen Privatbehandlung jener Herr gestanden hatte. Die Aufnahme

eines genauen Status praesens war mir vor der Operation, bei welcher ich assistirte, nicht möglich gewesen. Aus Gesprächen mit Herrn Professor Jacobson über den Fall weiss ich, dass die Geschwulst bei der Augenspiegeluntersuchung mit einem dunklen Rande am innern Umfang des Augenhintergrundes dicht hinter der Linse sichtbar war und dass der Kranke sich wegen seines noch erträglichen Sehvermögens nur schwer zur Entfernung des Auges hatte entschliessen können. Eine totale Amotio hatte vor der Operation sicher nicht bestanden. Hielt man den frisch enucleirten Bulbus gegen das Licht und sah durch die Pupille in's Auge, so hob sich gegen den mattrothen Hintergrundsreflex die Neubildung durch ihre dunkle Farbe ganz scharf ab. Nachträglich erfuhr ich durch schriftliche Aufzeichnungen des Patienten über die Vorgeschichte des Falles, dass sich die ersten Sehstörungen ca. 8 Monate vor der Operation eingestellt hatten in Gestalt „heller Blitze", welche in Zwischenräumen von mehreren Wochen auftraten. Der Kranke fand diese Erscheinung zwar merkwürdig, legte ihr indessen keinen Werth bei, bis er wahrnahm, dass seine Sehkraft litt und dass die Schrift- und Druckproben wie mit einem schmutzigen Schleier bedeckt erschienen. Zunächst vermuthete er, dass seine Myopie sich gesteigert habe. Erst als 2 Monate vor der Operation die Sehkraft sich wesentlich verschlechterte, namentlich unter heftigen Lichterscheinungen ein Gesichtsfelddefect eintrat, der sich von oben rechts nach unten erstreckte, wandte er sich an seinen Hausarzt, der ihn an Herrn Professor Jacobson wies, welcher die intraoculare Geschwulst constatirte und zur Enucleation zuredete. Erst nach 2 Monaten erfolgte dieselbe. Der Kranke hatte sich sehr genau beobachtet; er gab mit absoluter Sicherheit an, dass er bis zur Operation in dem oberen inneren Gesichtsfeldquadranten grössere Gegenstände, wie Häuser oder Bäume, Menschen noch in einer Entfernung von 200 Schritt, wenn auch etwas verdunkelt, habe erkennen können*). Abgesehen von häufig recidivirenden Conjunctivitiden und Blepharitis will er an den Augen immer gesund gewesen sein und bei geringer Myopie — er trug — 1 D für die Ferne — auch ein gutes Sehvermögen besessen haben, das sich namentlich beim Militair bewährte. Eine Ursache für

*) Es wäre dies bei totaler Amotio natürlich unmöglich gewesen.

sein Augenleiden wusste er nicht anzugeben. Jetzt — 2 Jahre nach der Operation — ist sein Allgemeinbefinden durchaus gut.

Der Bulbus wurde zunächst in Müller'scher Lösung, später in Alkohol nachgehärtet und im horizontalen Durchmesser aufgeschnitten. Durch den Schnitt war auch der Tumor halbirt. Derselbe reichte (Fig. 4) vom Aequator des Augapfels bis zum Corpus ciliare, welches in die Neubildung mit hineinbezogen war, hatte ohngefähr die Grösse einer kleinen Haselnuss und eine nicht ganz gleichmässig dunkle Schnittfläche; am intensivsten pigmentirt war der vordere der hinteren Linsenfläche unmittelbar anliegende Rand. Auf der Schnittfläche hoben sich bei Lupenvergrösserung mehrere dunkle Punkte und Striche ab, welche ihrem Aussehen nach grösseren im Quer- und Längsschnitt getroffenen Gefässen entsprachen. Der Tumor lag mit seiner Basis der Sclera innig an; ihr Durchmesser betrug 8 mm. Er stieg ganz allmählig aus der Chorioidea auf und prominirte ca. $8^1/_2$ mm in den Glaskörperraum hinein, wo er dicht hinter der Linsenmitte mit $3^1/_2$ mm im Durchmesser haltender Kuppe endigte. In der Mitte war er ca. $5^1/_2$ mm breit. An der Linse bemerkte man dort, wo ihr die Neubildung anlag, eine deutliche Impression, wodurch die biconvexe Form der Linse verändert war.*) Der Anfang der Retina war auf der Mitte der Geschwulstkuppe bemerkbar, von hier zog sie rückwärts über die hintere der Papille zugekehrte Fläche des Tumors ohne seine Basis zu erreichen und zeigte eine trichterförmige Ablösung mit mehrfachen Falten auch am äusseren Umfang des Bulbus. Glaskörper und subretinales Exsudat waren gleichmässig geronnen. Innerhalb des subretinalen Exsudates nach aussen von der Papille fiel ein feiner dunkler Streifen auf, welcher von der Gegend der Macula nach dem Aequator zog. Die Chorioidea hatte im übrigen auf dem Durchschnitt ein normales Aussehen, normale Breite, ebenso

*) In einem andern Fall von Sarcom der Chorioidea im hintern Augapfelabschnitt hatte die Linse, ohne dass der Tumor ihr dicht anlag, eine ausgesprochene Nierenform angenommen; ich erwähne diese Gestaltveränderung zur Ergänzung der von Fuchs beschriebenen verschiedenen Linsenformen bei Chorioidealsarcom. Die Concavität entsprach der Linsenhinterfläche. Eine Druckwirkung des Tumors war nach Massgabe seines Lageverhältnisses zur Linse ausgeschlossen, um so eigenthümlicher die Formveränderung der Linse, deren Kapsel unversehrt war.

das Corp. ciliare ausson, dio Linse normale Farbe, der Opticus keine Excavation. In der Vorderkammer befand sich ein geronnenes Exsudat. Der Iriswinkel war aussen spitz, innen nahezu rechtwinklig, weil hier der Ciliartheil der Iris nach hinten retrahirt war; von der Irismitte an stieg die Regenbogenhaut innen schräg nach vorn in die Augenkammer an und lag der Linsenvorderfläche unmittelbar auf, während aussen noch ein feiner Zwischenraum zwischen Uvealblatt der Iris und Linsenkapsel sichtbar war.

Zur mikroskopischen Untersuchung wurde die untere Bulbushälfte in Colloidin*) eingebettet. Es ergab sich dabei, dass die Geschwulst fast vollständig von der Membrana elastica überzogen war, nur an der Stelle der Linsenimpression fand sich eine schmale Unterbrechung. Unter der Glaslamelle war ferner die Chorio- capillaris deutlich nachweisbar. Die Neubildung war demnach von der Schicht der grösseren Gefässe und der Suprachorioidea ausgegangen, mit der Sclera innig verwachsen und dem Charakter der Zellen nach ein Spindelzellensarcom. Die Schnitte zeigten durchweg einen grossen Gefässreichthum und um die enorm dünnwandigen Gefässe herum einen Hof von gelbrothen bis dunkelbraunen Pigmentkörnchenhaufen wie in dem vorigen Fall. Ausser diesen rundlichen Pigmentkörnchenhaufen, in denen keine Kernfärbung eintrat, fanden sich in der Peripherie des Tumors noch mehr spindelförmige, plumpe, kernhaltige Zellen, in denen das Pigment diffus staubförmig, gelegentlich auch in gröberen Körnchen sichtbar, aber mehr chokoladenbraun war. Auch unabhängig von Gefässen fanden sich jene rundlichen Pigmentkörnchenhaufen mitten im Geschwulstgewebe und innerhalb der gefärbten Spindelzellen in der Randzone des Tumors. Das Corpus ciliare war vollständig degenerirt, die Muskelbündel erschienen atrophisch und durch pigmentirte und pigmentfreie Zellnester auseinandergedrängt; auch in dem anstossenden Ciliartheil der Iris war eine Kernvermehrung und Capillarreichthum zu constatiren. In der Gegend des Aequators grenzte sich die Neubildung sehr scharf gegen die Umgebung ab; in der anstossenden Randzone war die Chorioidea mit Kernen infiltrirt, die Schicht der gröberen Blutgefässe mit rothen Blutkörperchen

*) Mir hat sich schon immer die neuerdings von Czermak in diesem Archiv Bd. XXXI Heft 1 S. 85/86 beschriebene Methode der Einbettung sehr gut bewährt.

strotzend gefüllt. Bindegewebe fand sich in dem Tumor nicht, die Zellen lagen vielmehr dicht neben einander und folgten meist in ihrer Anordnung den Gefässen. Am hinteren Umfang der Geschwulst waren einzelne Blutextravasate in der Aftermasse vorhanden. — Auf Schnitten, welche 2—3 mm tiefer als der Halbirungsschnitt des Bulbus lagen, sah das Bild der Schnittfläche (cfr. Fig. 5) insofern verändert aus, als sich in der Mitte derselben ein System kleiner mit einer hellen, gleichmässig geronnenen Masse erfüllter Hohlräume fand, die nur durch feine Septen von einander getrennt waren. Die mikroskopische Untersuchung ergab, dass die Wände dieser in ihrer Grösse sehr schwankenden Hohlräume gebildet wurden von einer ein bis drei- und mehrfachen Lage von Spindelzellen von demselben Aussehen, wie die unpigmentirten Geschwulstzellen, deren Kerne in regelmässigen Reihen angeordnet waren (Fig. 8). In dem Lumen dieser Räume fand ich theils eine gleichmässig geronnene fibrinähnliche Masse von dem Aussehen geronnener Lymphe*), und in letzterer vereinzelt weisse Blutkörperchen, theils an den Rändern dicht aneinander gedrängte abgeblasste rothe Blutkörperchen (d), theils grössere Haufen orangegelber bis dunkelbrauner Pigmentkörnchen (b), die ich auch am Umfang der Gefässe und frei innerhalb des Geschwulstgewebes resp. innerhalb der Septen selbst sah, theils kernhaltige Zellen von der Grösse weisser Blutkörperchen und dem doppelten Volumen derselben, in deren Protoplasma punktförmige und grössere Pigmentklümpchen von derselben Farbe wie in den reinen Pigmentkörnchenhaufen b eingebettet waren (Fig 8c). Bei der Einwirkung von Schwefelammonium färbte sich sowohl in den reinen Pigmentkörnchenhaufen als in den pigmentkörnchenhaltigen Zellen das Pigment dunkelgrün resp. schwarz, während das mehr feinkörnige chokoladenbraune Pigment in den Spindelzellen der Randzone unverändert blieb. Aber auch innerhalb dieser Zellen fanden sich einzelne Exemplare mit grobkörnigem Pigment, welche eine positive Reaction gaben.

Die Retina war auf der Kuppe und Hinterfläche der Geschwulst fasst vollständig mit der Glasmembran verwachsen,

*) Ich halte diese Hohlräume eher für Producte einer Lymphstase, wie sie z. B. von Birnbacher in einem Fall von epibulbärem Melanosarcom, Centralbl. f. Augenh. 1883 Novbrhft., beschrieben und abgebildet ist; mit der von Fuchs angegebenen schleimigen Erweichung hatten sie weniger Aehnlichkeit.

nur stellenweise befanden sich kleine, cystenähnliche Hohlräume zwischen beiden mit Pigmentepithel bedeckt. In der äusseren Körnerschicht, welche ziemlich intact war, während die Stäbchen und Zapfen untergegangen waren, lagen mehrfach grössere bräunliche Pigmentmassen von rundor Gestalt, fast wie verirrte Pigmentepithelien ausschend, aber kernlos. Der am hinteren Umfang des Tumors befindliche Netzhautabschnitt, welcher mehrfach gefältelt war, zeigte cystöse Degeneration sowohl in der äusseren wie in der inneren Körnerschicht. Am äusseren Umfang des Bulbus liess sich in der abgelösten Retina keine Anomalie constatiren, die Stäbchen- und Zapfenschicht war erhalten, der dunkle Strich stellte das von der Chorioidea und Retina abgelöste Pigmentepithel dar, welches im Uebrigen der Bruch'schen Membran auflag.

Die Iris zeigte, abgesehen von Kerninfiltration und Gefässreichthum des Ciliartheils am innern Bulbusumfang noch Ectropium des Uvealblattes im Sphinktertheil. Das letztere war ausserdem mit der Linsenkapsel fest verwachsen und stark hypertrophisch. An der hinteren Linsenkapsel zeigte sich ein epithelähnlicher Belag an der Stelle der Impression, im übrigen aber keine Anomalie an den Linsenfasern, kein bröckliger Zerfall, keine Vacuolen zwischen den Fasern. Cornea, Sclera und Opticus waren normal, der Glaskörper zeigte sich ebenso beschaffen wie im vorigen Fall, der lamelläre Bau war hier fast noch deutlicher ausgesprochen.

Fall 4.

Pigmentirtes Sarcom der Chorioidea im hintern Augapfelabschnitt.

Mitte Februar d. J. kam der 58 Jahre alte Postverwalter O. Br. aus Alt-Dollstedt, welcher gegen starkes Reissen in seinem rechten Arm in einer andern Klinik Hilfe gesucht hatte, in die Poliklinik, um sich sein rechtes Auge untersuchen zu lassen, mit dem er erst seit 14 Tagen schlechter sehen wollte. Er bemerkte damals beim Lesen einen Schatten vor dem Auge und glaubte anfangs, dass seine Brille mit Fett bestrichen sei; aber nach sorgfältiger Reinigung der Gläser sah er nicht besser wie zuvor. Schmerzen hatte er nie im Auge gehabt, immer ein gutes Sehvermögen für Nähe und Ferne besessen.

Aeusserlich fiel mir bei der Untersuchung nur eine Erweiterung der vorderen Ciliarvenen auf, besonders stark er-

weitert und geschlängelt war eine gerade im horizontalen Meridian am äussern Hornhautrande auftauchende Vene. Cornea und Kammerwasser waren normal transparent, die vordere Kammer normal tief, der intraoculare Druck nicht erhöht Corpus ciliare nicht schmerzhaft. Die Iris schimmerte auffallend dunkelgrün (links war sie graublau). Pupille durch Atropin über mittelweit, aber nicht ganz rund, stehend oval, innen war der Irissaum breiter als aussen. Starker Linsenreflex; mit dem Augenspiegel war die Linse aber vollkommen gut durchleuchtbar. Sah der Kranke nach links, so bekam ich keinen rothen, sondern einen dunkelgraugelben Reflex aus der Pupille, beim Blick nach rechts und oben war der Reflex roth. Bei genauerer Untersuchung erkannte man, dass dieser graugelbe Reflex von einem Tumor stammte, welcher ziemlich weit nach vorn in den Glaskörper vorragte, auf seiner Oberfläche dunkelpigmentirt und mit frischrothen Hämorrhagieen bedeckt war. Derselbe setzte sich mit einem scharfen dunkeln Rande gegen den übrigen Hintergrund ab; er erfüllte hauptsächlich den hinteren unteren inneren Quadranten des Auges und reichte beinahe bis

Gesichtsfeld 2.

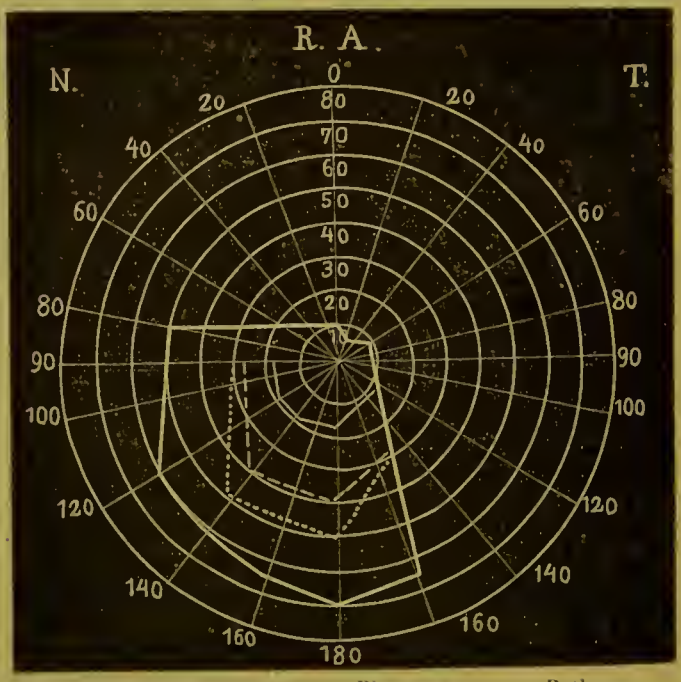

Aussengrenze. Blaugrenze, -- -- Rothgrenze, ——— Grüngrenze.

an den Aequator des Bulbus. Hier sah man am vordern Rande der Geschwulst die Retina abgelöst, hellgrau mit deutlicher Gefässramifikation auf der Oberfläche, die erst am Rande der Neubildung auftauchte, in der Nähe eines Gefässes eine grössere Apoplexie. Auch am obern und untern Umfang war die Netzhaut in der Nähe der Geschwulst abgelöst, nur nach aussen und oben sah man keine Amotio. Die Papilla optica war nicht zu erkennen, weil der Tumor offenbar dieselbe überwuchert hatte. Finger wurden auf 2 Fuss Entfernung gezählt. Bei der Aufnahme des Gesichtsfeldes zeigte sich dasselbe bis auf den untern nasalen Quadranten vollständig defect. Im Fixirpunkt wurde keine Farbe erkannt, aber am Rande des erhaltenen Gesichtsfeldes in annähernd normalen Grenzen.

Patient wurde zur Enucleatio bulbi am 4. März in die Klinik resipirt.

Am 25. März theilte ich den in Müller'scher Flüssigkeit und Alkolhol gehärteten Bulbus im Aequator in eine vordere und hintere Hälfte, dabei entleerte sich eine reichliche Menge einer durch die Conservirungsflüssigkeit gelblich gefärbten wässrigen Masse. Der Glaskörper adhärirte als mässig resistente Gelatine der vorderen Bulbushälfte und erschien am unteren Bulbusumfang von einzelnen Blutstreifen durchsetzt, die zusammenhingen mit einer im verticalen Meridien gerade unten aus der Retina stammenden Blutung. Die Netzhaut war in toto trichterförmig abgelöst und stark gefaltet. Der Tumor, welcher den untern, innern, hintern Bulbusquadranten anfüllte und mit breiter Basis aus der Chorioidea entsprang, war von der Netzhaut überzogen, die auf der Kuppe der Geschwulst stark verdünnt und noch mit einer dünnen Glaskörperschicht bedeckt erschien. Auf der Basis der Neubildung, sowie auf ihrer Kuppe in der Retina sah man deutlich Hämorrhagieen. Der Tumor überlagerte die Papille und stieg schräg nach vorn in den Glaskörperraum auf, seine grösste Höhe betrug 9 Mm. Er reichte, wie auf einem Halbirungsdurchschnitt ersichtlich war, von dem innern Rande der Papille bis zum Aequator, wo die Chorioidea sich allmählig verbreiternd in die Geschwulst überging. Seine Farbe war dunkelchokoladenbraun; die Schnittfläche sah marmorirt aus, indem das Pigment auf derselben netzförmig angeordnet war; innerhalb des Netzwerks waren mit blossem Auge und Lupenvergrösserung mehrere kleine Hämorrhagieen

nachweisbar. Die eine Tumorhälfte wurde zur genaueren mikroskopischen Untersuchung in Celloidin eingebettet und in feine Schnitte zerlegt. Die Geschwulst stellte ein pigmentirtes Spindelzellensarcom dar, in demselben war das Pigment theils an Zellen gebunden, theils frei im Geschwulstgewebe in grösseren Häufchen gelagert, fein- und grobkörnig, gelb bis dunkelbraun, in allen Farbenübergängen, ganz diffus über die Schnittfläche verbreitet, stellenweise dichter angehäuft und dadurch war das marmorirte, netzförmige Aussehen der Schnittfläche bedingt. Das Geschwulstgewebe bestand vorwiegend aus Zellen und dünnwandigen Gefässen, die ohne Bindegewebe eng an einander gefügt waren. Bei Anwendung der Perls'schen und Quincke'schen Eisenreaction färbte sich der grösste Theil des Pigments sowohl innerhalb wie ausserhalb der Zellen blau resp. dunkelgrün und schwarz, entsprechend der netzförmigen stärkeren Färbung. In den der Kuppe zunächst gelegenen Theilen des Tumors waren die Farbenveränderungen am ausgebreitesten und intensivsten, weniger in den tieferen der Sclera zunächst gelegenen Theilen, die innerhalb der Pigmentmassen vorhandenen Hämorrhagieen veränderten ihre Farbe nicht. Die Neubildung war, wie am vorderen Rande derselben ersichtlich, aus der Haller'schen Gefässschicht und Suprachorioidea hervorgegangen, mit der Sclera innig verwachsen und fast ganz von der Elastica überzogen, nur auf der Kuppe fehlte dieselbe. Die den Tumor überziehende und mit ihm verwachsene Retina war bis auf die Nervenfaserschicht auf der Kuppe der Geschwulst atrophirt; in der letzteren fand sich eine umfangreiche Hämorrhagie und ein thrombosirtes venöses Gefäss. An der Macula und in der übrigen abgelösten Retina waren sämmtliche Schichten wohl erhalten. Der Sehnerv war von unpigmentirten Geschwulstzellen noch nicht durchsetzt, dahingegen fanden sich in der Papille und innerhalb der Lamina cribrosa nicht weit von den dicht mit rothen Blutkörperchen erfüllten Netzhautgefässen in der der Geschwulst zugekehrten Hälfte gelb bis dunkelbraun gefärbte Pigmenthaufen, welche gleichfalls die Eisenreaction gaben. — Die Chorioidea war im Uebrigen stark mit Blut überfüllt, sonst wie Iris, Corp. ciliare und Cornea normal. In der Linse war ausser feiner Vacuolenbildung keine Anomalie wahrnehmbar.

Königsberg, im Juni 1885.

Literatur.

1. Beiträge zur Pathologie des Sehorgans von J. Hirschberg und A. Birnbacher. III. Sarcoma melanod. corp. cil. et chorioid. im Centralblatt für pract. Augenheilkunde v. Hirschberg, Januarheft 1884, S. 10—13 und über die Pigmentirung melanotischer Sarcome von A. Birnbacher, ebendas. Februarheft 1884, S. 38—43.
2. Langhans. Ein Fall von Melanom der Cornea in Virchow's Archiv, 1870, Bd. XLIX, S. 117 ff.
3. Gussenbauer. Ueber die Pigmentbildung in melanotischen Sarkomen und einfachen Melanomen der Haut in Virch. Arch., Bd. 63, J. 1875, S. 322 ff.
4. Rindfleisch, Handbuch der Gewebelehre. 4. Auflage.
5. Virchow, Die krankhaften Geschwülste, Berlin 1863. Bd. 2 und die pathologischen Pigmente in Virch. Archiv, Bd. 1.
6. Perls, Lehrbuch der allgemeinen pathologischen Anatomie und Pathogenese, Stuttgart 1877 und 1879, Kapitel Pigmentbildung in Bd. I, S. 218, 228, 235.
7. Perls, Nachweis von Eisenoxyd in gewissen Pigmenten Virch. Arch., Bd. XXXIX, 1867, S. 42 ff.
8. Birch-Hirschfeld, Lehrbuch der pathol. Anatomie, 2. Aufl. 1882. Capitel Pigmententartung, S. 47 ff.
9. J. Hirschberg. Ein Fall von Melanosarkoma polyposum praecorneale in Virch. Archiv, Bd. LI. Heft 4.
10. W. Manz, Ueber eine melanotische Geschwulst der Hornhaut, in Graefe's Archiv, Bd. 17, 1871, S. 204 ff.
11. P. Baumgarten, Ein Fall von Melanosarkom der Conjunctiva und Cornea, im Archiv der Heilkunde, Bd. XVI, S. 270 ff.
12. Alt, Compendium der norm. und pathol. Histologie des Auges. Wiesbaden 1880. S. 75 ff.

13. A. Wiegand, Casuistische Beiträge zur Kenntniss der melanotischen Neubildungen des Auges, in Graefe's Archiv, Bd. 29, Heft 4, S. 1—30, 1883.
14. Fuchs, Das Sarkom des Uvealtractus, Wien 1882.
15. Quincke, Ueber Siderosis, im Deutsch. Archiv f. klin. Med., Band 25.
16. M. Nencki und N. Sieber. Untersuchungen über den Blutfarbstoff. Ber. der chem. Ges. XVII, S. 2267 und Arch. f. experiment. Pathol. etc. XVIII. S. 401, ref. im Centralbl. f. d. medic. Wissenschaften No. 14. J. 1885.

Erklärung der Abbildungen.

Fig. 1 zu Fall 1, epibulbäres, pigmentirtes Sarcom. Schnittfläche der oberen Bulbushälfte vom rechten Auge; natürliche Grösse.

A = äusserer } Umfang des Auges,
J = innerer }
a — Hauptumor vor der Cornea,
b = kleiner Lappen, von demselben durch einen tiefen Einschnitt getrennt, in der Höhe des inneren Limbus corneae.
c = kleiner bräunlicher Knoten in der Gegend des äusseren Limbus; an der Grenze von a und c sieht man in dem helleren Geschwulstbezirk dicht an der Cornea bereits makroskopisch mehrere Gefässdurchschnitte.

Fig. 2. zu Fall 2 gehörig: intraoculares pigmentirtes Sarcom in der Maculagegend. Linkes Auge, obere Bulbushälfte, natürliche Grösse.

A = äusserer } Umfang des Bulbus,
J = innerer }
T = Tumor nach aussen von dem Sehnerveneintritt unter der abgelösten Retina durchschimmernd, auf dem Schnitt am Rande getroffen.

Fig. 3. Schnitt durch den Tumor, ungefähr in der Gegend der Einschnürung auf seiner Oberfläche; zweifach vergrössert.

A = äusserer } Umfang des Bulbus.
J = innerer }
T = Tumor mit sichtbaren Gefässchen auf der Schnittfläche,
R = Retina, auf seiner Kuppe verdünnt,
E = subretinales Exsudat,
Ch = Chorioidea,
Sk = Sklera.

Fig. 4. zu Fall 3 gehörig, pigmentirtes Sarcom des Corpus ciliare und der Chorioidea, rechtes Auge, untere Bulbushälfte, natürliche Grösse.

A = äusserer } Umfang des Bulbus,
J = innerer }

T = Tumor, welcher der Linsenhinterfläche dicht anliegt und an der betreffenden Stelle eine tiefe Impression verursacht hat.

Fig. 5. zu Fall 3 gehörig, Schnitt mehrere Millimeter unterhalb des Halbirungsschnitts aus der unteren Tumorhälfte.

C = Cornea,
J = Iris,
Cc = partiell ektropionirtes Corpus ciliare, welches in den Tumor T theilweise aufgegangen ist,
R = Retina am hinteren Umfang der Geschwulst mehrfach gefältelt.
Ch = Chorioidea,
Sp = Suprachorioidea,
Sk = Sklera,

Fig. 6. Zerzupfungspräparat zu Fall 1 gehörig.

a = unpigmentirte Geschwulstzellen,
b = pigmentirte kernhaltige Zellen,
e = kernlose Pigmentkörnchenhaufen.

Fig. 7. zu Fall 2 gehörig.

a = kernlose Pigmentkörnchenhaufen,
α = nicht pigmentirte Geschwulstzellen,
β = kernhaltige pigmentirte Zellen,
b = Capillargefäss mit Pigmentkörnchenhaufen an ihrer Wandung,
c = Pigmentkörnchenhaufen um ein grösseres Gefäss,
d = Desgleichen und im Geschwulstgewebe selbst,
e = Diffus pigmentirte kernhaltige Spindelzellen.

Fig. 8. zu Fall 3 gehörig entsprechend einem Schnitt von Fig. 5 bei stärkerer Vergrösserung aus der Mitte, wo makroskopisch die kleinen Hohlräume sichtbar waren, durch Zellstränge von einander getrennt, nach einem Canadabalsampräparat.

a = mit rothen Blutkörperchen erfülltes Gefäss innerhalb eines Zellstranges.
b = kernlose Haufen vor Pigmentkörnchen innerhalb der Septen und in den Hohlräumen,
c = pigmentirte kernhaltige Rundzellen,
d = abgeblasste rothe Blutkörperchen.

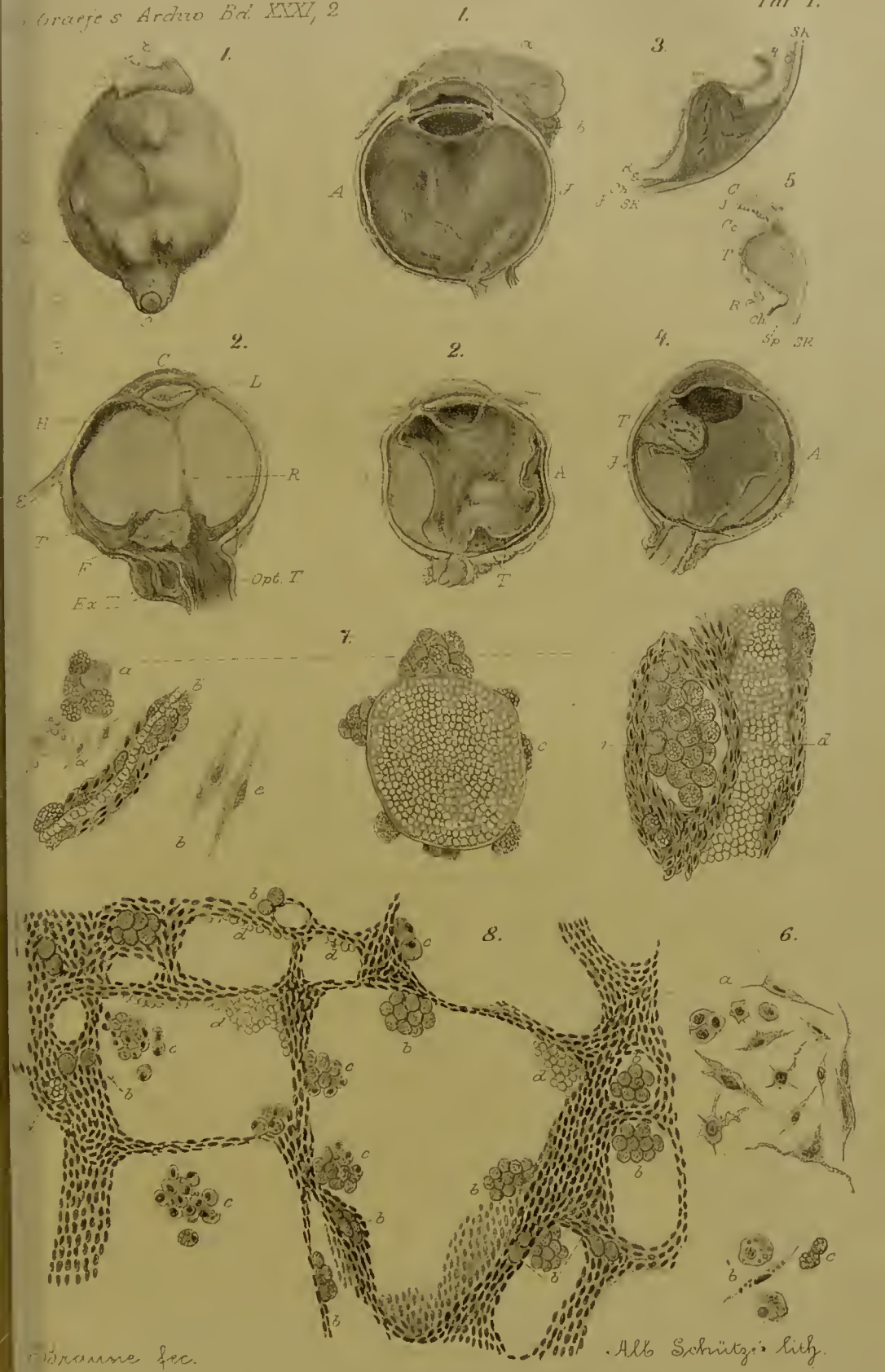
1.
1.
3.
5
2.
2.
4.
7.
8.
6.
Opt. T.
Ex T.
Sk
Sp
Ch
Cc
Braune fec.
Alb. Schütze lith.

LIBRARY

Ein Fall von Tumor chorioideae, welcher unter dem Bilde einer plastischen Iridocyklitis zur Erblindung geführt hatte.

Von

Dr. A. Vossius,

Privatdocent und Assistenzarzt der Kgl. Universitäts-Augenklinik in Königberg.

Hierzu Tafel I.

Am 18. Juni 1883 kam die 56jährige Zimmermannsfrau Marie Siebert aus Kipitten in die Klinik mit der Bitte, man möchte ihr das linke Auge wegen unerträglicher Schmerzen herausnehmen.

Die Anamnese ergab, dass vor 2 Jahren das Sehvermögen auf dem linken Auge nach links hin abgenommen habe, während sie nach rechts hin noch etwas sehen konnte. Einen Unterschied in dem Sehen nach oben und unten hatte Patientin nicht bemerkt. Seit $1^1/_2$ Jahren soll das Auge vollständig erblindet sein. Vor ihrer jetzigen Krankheit hatte sie stets ein gutes Sehvermögen für Nähe und Ferne und nie eine Augenkrankheit gehabt. Bis zur Erblindung war das linke Auge reiz- und schmerzlos geblieben; gleichzeitig mit dem vollständigen Verlust der Sehkraft aber wurde sie von Anfällen starker Schmerzen auf dem Scheitel, im Auge und in dessen Umgebung, sowie von Uebligkeit befallen, in den Intervallen fühlte sich die Kranke relativ wohl. Gewöhnlich kehrten die Anfälle in vierwöchentlichen Zwischenräumen wieder. Ein Trauma war als Ursache des Leidens ausgeschlossen.

Status praesens:

Patientin wimmerte beständig vor heftigen im linken Auge beginnenden und nach dem Hinterkopf über den Scheitel ausstrahlenden Schmerzen. Die Lider, welche keine Anomalie zeigten, wurden krampfhaft geschlossen gehalten. Am Bulbus bestand eine gleichmässige Injection der grösseren Conjunctival- und vorderen Ciliargefässe, welche stark geschlängelt waren, und um die Cornea herum ein dichtes Gefässnetz bildeten. Das Cornealepithel spiegelte durchweg; die Hornhaut sah im Ganzen matt getrübt aus, in dieselbe zogen von allen Seiten aus dem Limbus feine Gefässe bis zu ihrer Mitte. Die vordere Kammer war stark abgeflacht, die Iris nach vorn vorgetrieben; ihr. Ciliartheil, welcher aus einem Kranz kleiner gelblicher Höckerchen bestand, lag der Hinterfläche der Hornhaut dicht an. Sie sah missfarben aus, ganz atrophisch. Die Pupille war verschlossen durch eine hellgraugelbe Trübung, von welcher man zunächst nicht aussagen konnte, ob sie von einem Exsudat oder von der cataractösen Linse herrührte. Das Corp. ciliare war oben innen auf Druck empfindlich, der intraoculare Druck nicht erhöht, der Bulbus fühlte sich eher weich als hart an. Der im hintern Abschnitt im Ganzen ziemlich gleichmässig ausgedehnte Augapfel war nach allen Richtungen frei beweglich, nicht protrudirt. In der Gegend der Externusinsertion schien die Sclera sehr verdünnt und etwas ektatisch, so dass man hier aus der Tiefe dunkles Pigment hindurchschimmern sah. Absolute Amaurose.

Die Diagnose schwankte zwischen Erblindung infolge einer Iridocyklitis oder durch einen intraocularen Tumor. Die lebhafte Injection, die heftigen Ciliarschmerzen mit der Druckempfindlichkeit des Bulbus, die Vorgrösserung des Augapfels, speciell der Beginn einer, einem Staphylom ähnlichen Ektasie der Sclera in der Gegend der Externusinsertion, das Verhalten der Iris und des Pupillargebiets, die Weichheit des Bulbus sprachen anscheinend mehr für eine Iridocyklitis plastica. Aber der Beginn des Leidens mit Verdunklung einer seitlichen Gesichtsfeldhälfte und die erst nach der vollständigen Erblindung eingetretenen Schmerzen liessen an die Möglichkeit denken, dass trotz der Weichheit des Augapfels ein intraoculärer Tumor vorliege.

Am 19. Juni wurde dem Wunsche der Kranken gemäss der Bulbus enucleirt. Vor der Durchschneidung des Sehnerven

war bereits an dessen äussorem Umfang ein höckriger Tumor fühlbar, welcher die Beendigung der Operation etwas erschwerte. Das um den hinteren Augapfelabschnitt befindliche Zellgewebe, welches makroskopisch normal war, wurde zum Theil mit entfernt. Bei der Besichtigung des Bulbus zeigte sich (cfr. Fig. 1), dass dort, wo die Sclera in der Gegend der Externusinsertion verdünnt und ektatisch schien, ein flacher Buckel bestand, der von dem am äusseren Opticusumfang befindlichen dunkelbraunen Geschwulstknoten durch eine flache Leiste, der Rest den Sehne des Obliquus superior, getrennt war. Der am Sehnerv befindliche Tumor war von einer dünnen Kapsel überzogen. Am innern Umfang war der Opticus frei. Im Aequator des Bulbus befand sich noch am untern Umfang hinter der Inferiorinsertion ein kleiner erbsengrosser, dunkelpigmentirter Knoten. Die hintere Schnittfläche des Opticus hatte ein graues, transparentes Aussehen. Der Sehnerv selbst war dicht am Bulbus knollig aufgetrieben, von den Scheiden überzogen und verjüngte sich nach rückwärts zu. Von der Gegend des Aequators ab war der hintere Augapfelabschnitt ziemlich gleichmässig ektatisch, und zwar aussen etwas stärker als innen.

Der Heilungsverlauf nach der Operation war normal, am 29. Juni erfolgte die Entlassung der Kranken aus der Klinik.

Der Bulbus wurde nach 1jährigem Verweilen in Müller'scher Flüssigkeit und Nachhärtung in Alkohol durch einen Schnitt, welcher die Cornea und den Opticus im horizontalen Meridian halbirte, in eine obere und untere Hälfte getheilt. Der quere Durchmesser im Aequator betrug 27 mm, die sagittale Axe 24 mm. Vom Aequator an war die hintere Hälfte des Augapfels (cfr. Fig. 2) erfüllt von einer nach vorn in den Glaskörperraum nur wenig prominenten, diffusen, bräunlichen Geschwulst, welche sich jederseits nach vorn zu gradatim zuspitzte und in die hochgradig verdünnte Chorioidea uno continuo überging. Sie lag in der Sclera wie in einer Schale und griff nach hinten zu durch das Foramen Sclerae auf den Opticus über, in welchem sie eine knollige Anschwellung von dunkelbrauner Farbe bildete, die sich nach dem 3 mm langen, atrophisch aussehenden Endstück zu mit nach hinten convexem Rande makroskopisch ziemlich scharf absetzte. Ueber den Sehnerventumor zog die Duralscheide unverändert hin und trennte ihn von dem den Opticus um-

greifenden extraocularen Knoten. Aussen war die Sclera von der Insertion des Externus an bis zum Opticus hochgradig verdünnt, hob sich aber zwischen dem Chorioidealtumor und dem extraocularen Knoten durch ihre helle Kante scharf ab, in dor Nähe des äusseren Opticusumfanges verbreitete sich dieser helle Stroifen etwas und endigte nach hinten zu umbiegend aufgefasert in der Sehnervengeschwulst, ohne in seinem Verlauf eine Unterbrechung zu zeigen oder eine breite Communication zwischen extra- und intraocularer Neubildung. In der Maculagegend wurde die Sclera schräg von einem dünnen dunkel eingeränderten Strich durchzogen, der in der extraocularen Geschwulst, dieselbe gewissermassen halbirend, endigte und seinem Verlauf, sowie seiner Lage nach einem grösseren Gefäss resp. Nerv entsprach. Innen zeigte die Sclera im Durchschnitt eine normale Breite, sie endigte auch hier aufgefasert in dem Sehnerventumor.

Die Chorioidealgeschwulst hatte nach dem Glaskörperraum zu keinen glatten, sondern einen gezackten Rand, der sich an der Stelle der Papille sehr stark nach vorn zuspitzte und direct in die abgelöste Retina überging. In der Gegend der Papillo war die Farbe des Tumors relativ am dunkelsten, nach aussen davon befand sich in ihm ein unregelmässig begrenzter heller Fleck, dessen Randpartie dunkel pigmentirt und dessen Mitte leicht marmorirt erschien. Er fand sich auf allen Schnitten an derselben Stelle und lag wie ein Kern innerhalb der Geschwulst. Die dicht an einanderliegenden Blätter der abgelösten Retina waren auffallend dünn, stiegen aus der Geschwulst direct nach vorn zur Linsenhinterfläche an, lagen derselben ziemlich dicht an und zogen nun in grossem Bogen rückwärts zur Ora serrata. Vor dem Foramen Sclerae hatte der Tumor eine Dicke von 6 mm, seitlich davon 4, 3 resp. 2 mm, in der Gegend des Aequators war sein Durchmesser kaum $^1/_2$ mm. Im vorderen Augapfelabschnitt war die Chorioidea nur als haarfeiner dunkler Strich sichtbar, der der Sclera unmittelbar anlag. Das Corp. ciliare, hochgradig atrophisch, lag der Iris dicht an. Die Linse erschien unregelmässig getrübt; ein heller Strich verlief parallel zur hinteren Kapsel, der Kern sah dunkel und die vordere Corticalis nahezu kreideweiss aus. Die Iris war enorm dünn, nach vorn vorgetrieben und mit der Vorderfläche der Linse verwachsen, die Pupille durch eine graue Membran verschlossen, der

Kammerwinkel aussen und innen obliterirt, die Vorderkammer von einer gleichmässig geronnenen, glasigen Masse erfüllt.

Zur mikroskopischen Untersuchung wurde die untere Hälfte des Bulbus in Celloidin eingebettet. Es erwies sich hierbei zunächst für die hintere, tumorhaltige Region, dass die intra- und extraoculare, sowie die Opticusgeschwulst zusammengesetzt war aus ziemlich gleichmässig mit einander untermischten farblosen und pigmentirten zelligen Gebilden. Innerhalb des Auges lagen dieselben theils in parallel zur Geschwulstoberfläche angeordneten Zügen, theils in rundlichen Haufen. An der Stelle der Papille waren die Geschwulstzellen angeordnet in Reihen, welche dicht nebeneinander ohne bindegewebige Zwischensubstanz in der Längsrichtung d. h. entsprechend dem Nervenfaserverlauf lagen und in die abgelöste Retina direct übergingen. Die Nervenfasern selbst waren vollständig zu Grunde gegangen, die Zellen theils pigmentirt, theils unpigmentirt. Die anscheinend scharfe Grenze der Geschwulst des Opticus gegen den atrophischen Bezirk existirte der mikroskopischen Untersuchung nach nicht, vielmehr erschienen in der Randzone die Septen erheblich verbreitert und dicht mit Kernen infiltrirt. In der Gegend der Lamina cribrosa faserte sich jederseits die Sclera in feine Bälkchen auf, welche in divergentem Verlauf innerhalb der Geschwulst ausstrahlten und in der Mitte durch die Geschwulstzellen auseinandergedrängt waren, stellenweise lagen diesen Scleralbälkchen vereinzelt langgestreckte Pigmentzellen von dem Aussehen der normalen Chorioidealstromazellen an.

Nach aussen von der Papillenregion an der Stelle des makroskopisch hellen Flecks, fand sich in sämmtlichen Schnitten eine im Ganzen struktur und gefässlose Gewebsmasse, in der bei der Hämatoxilinfärbung nur vereinzelt ganz blass gefärbte Kerne sichtbar wurden, während die Kerne der umgebenden Geschwulstmasse sich sehr intensiv gefärbt hatten. Es glich dieser Abschnitt des Tumors vollkommen einer umschriebenen Nekrose, wie sie in Sarcomen nicht selten angetroffen wird. Die Randzone war durch in mehrere Reihen angeordnete Pigmentklumpen von hellrostbrauner bis dunkelbrauner Farbe gegen die eigentliche Neubildung scharf abgesetzt. Die Pigmentklumpen hatten verschiedene Grösse, zeigten keine Kernfärbung und die sie zusammensetzenden Pigmentkörnchen hatten eine variable Grösse, bisweilen

zeigten die einzelnen Körnchen in einem Haufen alle möglichen Farbenübergänge. Auch in dem nekrotischen Bezirk fanden sich stellenweise ähnliche Pigmentkörnchen, daneben schön ausgebildete hellrothe Hämatoidinkrystalle der verschiedensten Grösse. In dem davorgelegenen kleinen Höcker der Tumorvorderfläche verästelte sich ein sehr dünnwandiges, grosses thrombosirtes Gefäss, in dessen Umgebung eine ziemlich grosse anscheinend frische Hämorrhagie in der Geschwulst nachweisbar war, die dicht an den nekrotischen Bezirk angrenzte; an der Peripherie dieses Höckers fanden sich ähnliche Haufen von gelblichen bis braunen Pigmentkörnchen wie in der Randzone des hellen Flecks — dieselben waren ferner auf grosse Strecken in der Basis der Geschwulst, namentlich in der Papillengegend, vorhanden. Ueber den ganzen Tumor zog ununterbrochen die Membr. elastica der Chorioidea hinweg. In der Gegend der Papille bog sie in welligem Verlauf nach rückwärts in die Geschwulstmasse um, ohne den Umfang des Foramen sclerae ganz zu erreichen. Die Neubildung war demnach sichtlich von der Haller'schen Schicht und der Suprachorioidea ausgegangen, sie war im Ganzen nicht sehr gefässreich, ohne bindegewebige Zwischensubstanz lagen die Zellen einfach aneinander gedrängt. Mit der Sclera war sie innig verwachsen; einzelne Zellnester hatten dieselbe förmlich arrodirt. In ihrer Substanz fanden sich sowohl aussen als innen vom Opticuseintritt mehrere flache Zellballen, einzelne grössere Haufen an der Stelle der muskulösen Obliq. inf. Insertion; in denselben waren noch vereinzelte im Querschnitt getroffene normale Muskelbäuche nachweisbar. Der innen und aussen dicht neben dem Opticus die Sclera perforirenden Art. ciliaris postica longa, die sich makroskopisch als dunkler Strich kennzeichnete, folgte ein schmaler Zug von Geschwulstzellen, der sich aussen in den grossen Knoten festsetzte, innen in dem lockeren Zellgewebe endigte, in welchem sich bereits mehrere umschriebene kleine Zellnester vorfanden.

Die beiden Blätter der abgelösten Retina lagen von ihrem Ursprung aus der Geschwulst bis dicht an die Linsenhinterfläche eng an einander; in der Nähe des Tumors erschienen sie verbreitert, waren kern- und gefässreich und sowohl von pigmentlosen als pigmentirten Zellen durchsetzt. Der normale Bau der Netzhaut war vollständig zu Grunde

gegangen und nur noch ein fasriges Gewebe vorhanden. Von der Ora serrata bis zur Linsenhinterfläche war neben der Faserschicht noch eine Andeutung von der innern Körnerschicht nachweisbar, die übrigen Schichten waren atrophirt. Die cylindrischen Zellen der Pars ciliaris retinae waren stark in die Länge gezogen.

Die Chorioidea war im vordern Augapfelabschnitt hochgradig atrophisch und mit der Sclera festverwachsen; im Durchschnitt war sie bis auf $^1/_4$ dos normalen Durchmessers verdünnt. Die Chorio capillaris und elastica war erhalten, mit dem stellenweise degenerirten Pigmentepithel der Retina bedeckt, die Suprachorioidea war noch an Reihen pigmentirter Zellen kenntlich, an Stelle der gröberen Gefässschicht fand sich ein gefäss- und kernarmes Gewebe, in dem nur auf vereinzelten Schnitten ein grösseres arterielles resp. venöses mit rothen Blutkörperchen dicht erfülltes Gefäss im Längsschnitt getroffen war, welches im Corp. ciliare endigte. Das Gewebe des letzteren war ebenfalls hochgradig atrophisch; die Processus ciliaros erschienen stark verdünnt und in die Länge gezogen und lagen mit ihren Firsten unmittelbar der Hinterfläche der Iris an. Sie bestanden aus einem kern- und gefässreichen Bindegewebe, in welchem nur noch Spuren des Tensor chorioidea nachweisbar waren, die Radiär- und Müller'schen Ringfasern waren gänzlich zu Grunde gegangen, nur einzelne Meridionalfasern bildeten ein feinfasriges Netzwerk. Um die vorderen perforirenden Ciliargefässe und den mit Blutkörperchen erfüllten Canalis Schlemmii fand sich in der Sclera eine dichte Kerninfiltration und innerhalb der Kernhaufen eine Menge intensiv pigmentirter Zellen. Die mehrfach im vordersten Ende des Suprachorioidealraums im Längsschnitt getroffenen Ciliarnervenästchen hatten ein transparentes, atrophisches Aussehen und zeigten einen auffallend grossen Kernreichthum. Die Uvealschicht des Corp. ciliare war sehr verdickt und nach dem Glaskörperraum zu aufgelockert, stellenweise erstreckten sich ganze Pigmentzüge analog den von Alt*) geschilderten und abgebildeten Pigmentschläuchen in die mit kernreichem Exsudat erfüllte Zonula bis fast zum Linsenäquator. Die Fasern der Zonula, welche von ihrem Ursprung an der Ora serrata und Pars ciliaris retinae bis zu ihrem Ansatz an der Linsenkapsel

*) Alt, Histologie des Auges. S. 114.

deutlich nachweisbar waren, erschienen verbreitert mit runden und spindelförmigen Kernen und Pigmentkörnchen infiltrirt und von einzelnen capillären mit rothen Blutkörperchen erfüllten Gefässen durchzogen, welche aus dem Corpus ciliare hineingewachsen waren.

Der hinter der Linse gelegene minimale Rest von Corp. vitreum bestand aus breiten welligen Faserzügen; und war mit Kernen, dicken, blutkörperchenhaltigen und sich vielfach verästelnden Gefässen und bräunlich pigmentirten grossen Zellen infiltrirt.

Die Linse wurde mit der Irishinterfläche durch eine kernreiche Schwarte verwachsen gefunden; dieselbe erfüllte die ganze hintere Augenkammer bis auf die Kuppe der Firsten der Processus ciliares, enthielt nur einzelne capillare Gefässe, eine Menge feinster freier Pigmentkörnchen und grösserer Pigmentklumpen, welche offenbar aus dem Pigmentbelag der Iris in das Exsudat eingewandert waren, auch auf der Linsenkapsel lagen dicht vor dem Aequator einzelne Pigmenthäufchen innerhalb eines rundlichen Haufens farbloser runder Zellen. Die Linsenkapsel war im Allgemeinen hochgradig verdünnt, der Dickendurchmesser der Vorderkapsel betrug 2—3 μ, der hinteren Kapsel 1—1,5 μ. Die Vorderkapsel zeigte entsprechend der Pupillaröffnung eine Unterbrechung, war jederseits an dieser Perforationsstelle mehrfach gefaltet und verlor sich mit abgestumpften Enden in einem an Kernen, Pigmentkörnchen und Capillaren reichen Gewebe, welches aus der Pupille durch die Perforationsöffnung der Kapsel in die vorderen Linsenschichten hineingewuchert war und die Linsenfasern auseinandergedrängt hatte. Von letzteren waren in diesem kernreichen Gewebe stellenweise nur noch einzelne Bröckel vorhanden. Neben den Linsenfaserstückchen fanden sich grosse Haufen von Myelinkugeln bis an die Kernzone der Linse, soweit die makroskopisch sichtbare milchweisse Linsentrübung der vorderen Corticalis reichte. Vom Linsenäquator rückwärts war an der Linsenperipherie unmittelbar unter der hinteren Kapsel eine wie geronnenes Eiweis aussehende homogene Schicht, die sich mit Hämatoxylin blau färbte und reichliche Bläschenzellen unmittelbar unter der Kapsel enthielt. Im Aequator verbreitete sich dieser von Linsenfasern freie Streifen und reichte bis dicht an den Kern heran. Hier waren nur Myelinkugelhaufen und reichliche, verschieden grosse Bläschenzellen vor-

handen, ganz vereinzelt zerbröckelte Linsenfasern. In der an diese homogene subcapsuläre Schicht anstossenden hinteren Corticalis zeigte sich zwischen den einzelnen im Ganzen wohl erhaltenen Faserzügen reichliche kleine spindelförmige Hohlräume und ohngefähr in der Mitte zwischen Kern und hinterer Kapsel, wo bereits makroskopisch ein feiner grauer Trübungsstreifen sichtbar war, erwiesen sich die Linsenfasern vollständig destruirt und in einen Haufen von Myelinkugeln umgewandelt. Das Epithel der Vorderkapsel war enorm abgeplattet; an der hinteren Kapsel fand sich ein Pseudoepithel-ähnlicher Belag, wie ihn Becker*) geschildert und abgebildet hat, zusammengesetzt aus grossen, auf dem Durchschnitt langgestreckten flachen Spindeln mit einem grossen, blass gefärbten Kern, welcher kaum merklich über die Kapsel gegen ihren Inhalt prominirte. In den Falten der Vorderkapsel waren die von Becker**) für die Cataracta capsularis geschilderten Gewebsveränderungen nachweisbar, über deren Rand sich auf eine kurze Strecke das Epithel fortsetzte. Kapselspaltung bestand nicht, der Kernbogen war vollständig zu Grunde gegangen.

Der Iriswinkel war jederseits auf eine Strecke von ca. 2 Mm. durch eine flächenhafte Verwachsung der Descemet'schen Membran und der Irisvorderfläche im Ciliartheil obliterirt, von dem Balkenwerk der Fontana'schen Räume keine Andeutung vorhanden. Die Iris selbst erschien auf ihrer Vorderfläche und, wie oben bereits angedeutet, auch auf ihrer Hinterfläche von einem kernreichen fasrigen Exsudat bedeckt, welches auf ihrer Oberfläche von der einen zur anderen Seite quer über die Pupille fortzog und die letztere vollständig ausfüllte. Gegen das eigentliche Irisgewebe setzte sich dies Exsudat nicht mit einer scharfen Grenze ab, namentlich auffallend war der Mangel der sonst normal vorhandenen sternförmigen Pigmentzellen in den vorderen Schichten. Das Gewebe der Iriswurzel enthielt grössere Gefässe und plumpe Pigmentzellen in der Nähe der Pigmentschicht, der Kernreichthum war nicht wesentlich gesteigert, stellenweise aber fanden sich im Parenchym der Iris kleine runde Kernhäufchen, wie sie Michel für die Iritis pathognomisch gefunden hat, nahe der hinteren Glasmembran.

---

*) cfr. O. Becker, Zur Anatomie der gesunden und kranken Linse. cfr. Text S. 66 ff. und Abbildung Fig. 63.

**) Ebenda S. 77, S. 130, Fig. 21, 23.

Der Sphincter pupillae war bis auf einen schmalen, kaum kenntlichen Streifen obliterirt. Im Ciliartheil war die Pigmentschicht enorm verdickt, dann, ohngefähr der Irismitte entsprechend, in ihrer Continuität unterbrochen und nur durch einzelne Pigmenthäufchen angedeutet, im Pupillartheil verbreitert und gleichzeitig aufgelockert.

Die Cornea zeigte wie die bei der Enucleation am Bulbus erhalten gebliebene Conjunctiva, einen grossen Kernreichthum; zwischen den normal dicken und transparenten, dicht an einander gefügten Lamellen fanden sich im Quer- und Längsschnitt getroffene von Kernen eingescheidete Gefässe, namentlich in der Nähe der Corneoscleralgrenze. Das vordere Epithel grenzte sich scharf gegen die Bowman'sche Membran ab und war in der Gegend des Limbus durch ein fasriges kern- und gefässreiches Gewebe, welches einen directen Fortsatz des eigentlichen Conjunctivalgewebes bildete, ähnlich wie beim Pannus, stellenweise bis zur Hornhautmitte von der Bowman'schen Membran abgehoben. An einzelnen Stellen befanden sich zerstreut über die ganze Vorderfläche der Cornea unter der Schicht der Basalzellen kleine Häufchen von runden und spindelförmigen Kernen, in welche sich aus den oberflächlichen Parenchymschichten dünne Gefässchen einsenkten. Die Dicke des Epithels war normal, zwischen den Basalzellen häufig ein heller Kanal sichtbar.

Mehrere Punkte scheinen mir in dem vorliegenden Fall einer besonderen Betonung werth.

Zunächst hat er hinsichtlich seines Verlaufes und klinischen Bildes in der bisherigen Literatur nur wenige Analoga. In der Regel sehen wir, wie auch Fuchs in seiner umfangreichen Monographie an der Hand eigener und fremder Beobachtungen nachgewiesen hat, in dem sogenannten 2. Stadium der Chorioidealsarcome, dessen Beginn sich charakterisirt durch die nach Eintritt hochgradiger Amblyopie sich steigernden Schmerzen, die Zeichen eines Glaucoms — wir finden vor Allem eine evidente Steigerung des intraocularen Druckes bei Betastung des Bulbus und Veränderungen der Pupille, die in oft ungleichmässiger Erweiterung und Reactionslosigkeit derselben

bestehen. Hier war das Bild ein wesentlich anderes, dem einer plastischen Iridocyklitis entsprechend. Zunächst war die Consistenz des Bulbus eher verringert als erhöht und die Pupille durch ein Exsudat verschlossen. Die Vorbuckelung der Sclera in der Gegend der Externusinsertion war verursacht durch ein in der Entwickelung begriffenes Staphylom, wie wir es nach Iridocyklitis häufig entstehen sehen, und nicht durch den Druck eines wachsenden Tumors*). Die mikroskopische Untersuchung zeigte an dieser Stelle eine hochgradige Verdünnung der Sclera und Atrophie des Corp. ciliare und der Chorioidea. Der mikroskopische Befund des vorderen Augapfelschnitts deckte sich vollkommen mit dem einer chronischen Iridocyklitis, welche zunächst ein Exsudat nicht nur in die Pupille, sondern auch in die hintere Augenkammer setzt und schliesslich mit Atrophie der Iris und des Corp. ciliare endigt. In unserem Fall war ausserdem noch eine ringförmige Obliteration der Kammerbucht durch ein plastisches Exsudat zwischen Membrana Descemetii und Irisvorderfläche erzeugt.

Neben dem klinischen Bilde war die Form der Neubildung merkwürdig. Gewöhnlich finden wir circumscripte pilzförmig in den Glaskörperraum hinein gewucherte Geschwülste; hier hatte sich die Aftermasse vom Aequator des Bulbus an über den ganzen hinteren Abschnitt der Chorioidea, die Membrana elastica derselben vor sich herschiebend, ausgebreitet — sie war also in der sehr seltenen diffusen Form aufgetreten. Fuchs hat vier derartige Fälle von Schiess und Hirschberg in der Literatur gefunden und drei eigene Beobachtungen hinzugefügt und

*) Erwähnt sei, dass v. Graefe das Vorkommen einfacher Staphylome der Sclera bei Tumoren in Folge von Drucksteigerung hervorgehoben hat. Vielleicht hat auch in meinem Fall vor der klinischen Vorstellung, wo zwar niedriger Augendruck bestand, ein Stadium erhöhten intraocularen Drucks existirt.

als charakteristisch bezeichnet, dass sich diese Geschwülste dann immer unter der Glaslamelle entwickeln, die Sclera arrodiren und auf diese Weise episclerale Knoten bilden. Aehnlich war auch in meinem Fall der Verlauf gewesen. Sclera und Geschwulst waren fest mit einander verwachsen, die erstere von kleineren Geschwülstknötchen im ganzen Bereich des Tumors durchsetzt und um den Opticus ein grösserer Knoten episceral zur Entwickelung gekommen. Die Glaslamelle der Chorioidea bedeckte den Tumor in seiner ganzen Ausdehnung; nur dort, wo dieselbe physiologisch eine Unterbrechung zeigte, an der Eintrittsstelle des Sehnerven in den Bulbus, hatte sich die Aftermasse auf den letzteren ausgedehnt und war mit Zerstörung seines feineren histologischen Baues einerseits nach rückwärts von der Lamina cribrosa in den Opticusstamm, andrerseits nach vorn von derselben in der Papilla und angrenzenden Retina fortgewuchert. Aehnliche Veränderungen in dem an den Bulbus anstossenden Sehnervenabschnitt fand auch Hirschberg in einem seiner Fälle, während in dem Fall XX von Fuchs die ersten Zeichen einer sarcomatösen Degeneration in Form einer starken Endothelwucherung der Septen, aber noch kein gesonderter Knoten bemerkbar waren.

Für die sekundären Opticustumoren hat Fuchs, abgesehen davon, dass ein episcleraler Knoten den Sehnerv umwuchern und in Mitleidenschaft ziehen kann, verschiedene Wege angegeben, auf denen eine intraoculare Geschwulst der Chorioidea dieselben erzeugen kann. Entweder lagert sich der Tumor über die Papille und wuchert nun nach rückwärts in dieselbe hinein oder die Geschwulstzellen dringen vom Rande der Aderhaut neben der Papille nach hinten in den Zwischenscheidenraum, oder zunächst degenerirt die Retina und von ihr greift die Aftermasse auf den Opticus über. Dem entsprechend findet man dann entweder gleichzeitig noch im Intervaginalraum oder im

Sehnerv allein einen Tumor. Während Fuchs bei diesem Vorgang die Endothelien der Bindegewebssepten und des Neurilemma zu Sarcomzellen wuchern und die Nervenbündel erdrücken lässt, nimmt Wiegand*) eine Substituirung derselben durch die von aussen direct hineinwuchernden Geschwulstzellen an. In meinem Fall treffen dem mikroskopischen Befunde nach die Ansichten beider Autoren zu. Der Intervaginalraum war frei, die Geschwulstmassen waren vom Rande der Chorioidea im Foramen Sclerae direct in den Sehnerv hineingewachsen und in der Randzone nahe dem atrophischen Endstück des am Bulbus befindlichen Opticus sprach der mikroskopische Befund mit grosser Wahrscheinlichkeit für die Weiterverbreitung des Tumors unter Betheiligung der Endothelien der Bindegewebssepten und des Neurilemms.

Es erübrigt nur noch einige Worte über die feineren histologischen Vorgänge an der Linse hinzuzufügen, um die Perforation der vorderen Linsenkapsel zu erklären. Zunächst ist von Deutschmann nachgewiesen, dass bei acuten Eiterungsprocessen in dem vorderen Augapfelabschnitt der von der Pupille freigelassene Theil der vorderen Linsenkapsel ohne Trauma einfach vom Eiter usurirt werden kann, andrerseits findet sich in dem Werke Beckers zur Anatomie der gesunden und kranken Linse ein Fall von Haab erwähnt, in welchem durch Zug einer bei fötaler Iridochorioiditis entstandenen cyklitischen Schwarte eine Ruptur der hinteren Linsenkapsel mit sekundärer Kataraktbildung eingetreten war. Mit Bezug auf diese beiden Fälle nehme ich, da kein Trauma vorgelegen hatte, für meinen Fall an, dass durch die Schrumpfung der cyklitischen Schwarte, welche sich vorwiegend auf die vordere Linsenkapsel fortsetzte, einerseits und andrerseits durch die iritische Schwarte in der Pupille die Linsen-

*) Wiegand. Casuistische Beiträge zur Kenntniss der melanot. Neubildungen des Auges. Gräfe's Archiv, Bd. XXIX, Heft. 4.

kapsel nach verschiedenen Richtungen gezerrt und schliesslich im Bereich des Pupillargebiets geplatzt ist. Das Bild der Catarakt entsprach der von Becker für Catarakt bei einseitigem Augenleiden gegebenen Schilderung.

Erklärung der Abbildungen.

Fig. 1. Bulbus in natürlicher Grösse, schräg von hinten aussen gesehen,
- C = Cornea,
- E = am Bulbus stehen gebliebenes Stück der Externussehne,
- J = beginnendes Scleralstaphylom hinter der Sehne,
- O = N. opticus,
- K = extraoculäre Knoten um den Sehnerv resp. dicht hinter der Insertionsstelle des R. inferior.

Fig. 2. Schnittfläche der unteren Bulbushälfte nach Eröffnung des Auges im horizontalen Meridian,
- C = Cornea,
- L = Linse,
- E = Externussehne,
- T = Tumor chorioideae,
- F = heller Fleck innerhalb desselben, einer partiellen Nekrose im Centrum der Geschwulst entsprechend
- Ex-T. = extraoculärer Tumor am äussern Sehnervenumfang,
- Opt.-T. = secundärer Opticustumor,
- R = Retina,
- H = nach der Erhärtung des Alkohol zwischen Chorioidea resp. Corp. ciliare und subretinalem Exsudat entstandener Hohlraum.

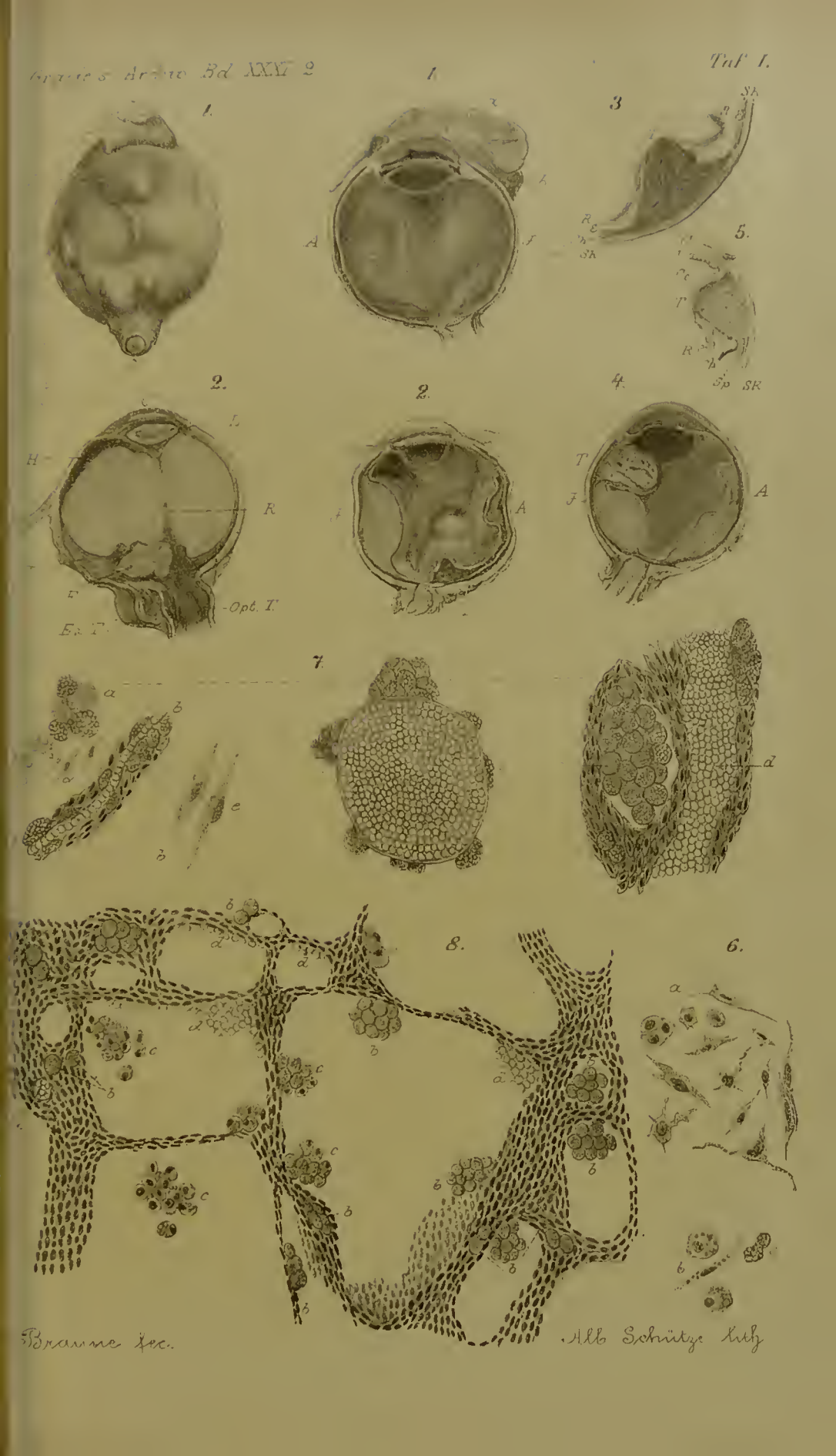

Braune fec. Alb Schütze lith